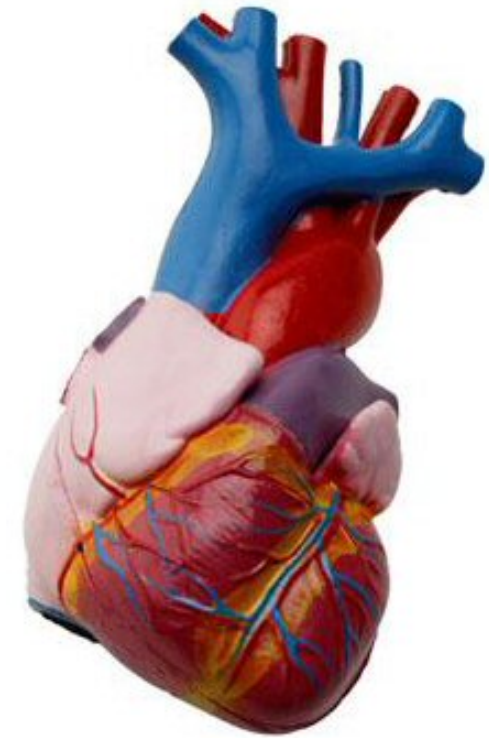


Thomas Andersen:

- *Almen Histologi*
- *Farvningsmetoder*
- *Hjertets Mikroanatomi*
- *Luftvejenes Mikroanatomi*



BLOD

Eosinofil: indeholder krystaller, har to-laps kerne, rødlig; udgør 1-6%.

Basofil: den to-lappede kerne er ofte ikke synlig gennem granula-laget
Den er forløberen til mastcellen og udgør mindre end én procent.
Den er dybtblå.

Lymfocytter: små, er kun en smule større end erythrocytten. Stor, rund kerne og kun lidt cytoplasma.

Monocyter: Store, stor nyreformet og excentrisk placeret kerne.

Megakaryocytter: Meget store med stor evt. flerleddet kerne. Uregelmæssig afgrænsning måske under udskillelse af thrombocytter.

Erythrocyttens udviklingsrække:

- pluripotent stamcelle (hæmocytoblast)
- multipotent
- BFU-E
- CFU-E, der er følsom for EPO
- proerythroblast (basofilt cytoplasma, hæmoglobin produktionen begynder – der ses mange frie ribosomer, 20-25µm)
- polykromatisk erythroblast.
- Normoblast, der også kalder den ortokromatiske erythroblast. (nu skifter helt over fra basofilt til acidofilt)
- reticulocyt (ingen kerne, men stadig hæmoglobin produktion)
- erythrocyt.

Oversigt siderne 60 og 64 i Functional Histology

Granulocytens udviklingsrække:

- Myeloblast (stor, lys kerne med basofilt cytoplasma) 30 µm
- Promyelocyt (azurofile granula) 20 –15 µm
- Myelocyt (meget bestemt overgang, MANGE granulae, som er hvide pletter her. Cytoplasma bliver lysere)
- Metamyelocyt. (stavformet kerne) HEREFTER skilles de tre typer af granulocytter. 20 – 15 µm.
- Granulocytter. 15 – 12 µm. Neutrofile: lyse. Eosinofile: kraftigt – små granulae. Basofile: acidofile – store granulae. Kerne lobullerer.

Binde- og Støttevæv

Væv kan bestå af specialiserede celler (parenchyma) og støtteceller (stroma).
Alle typer bindevæv, inkl. skelettet, stammer fra det embryonale mesenchyma.

Fibroblastre er langstrakte, i samme retning som fibre.

Retikulære fibre udgør et fint netlignende støttevæv, mere ordnet end elastin og farves sandsynligvis kun med metal/sølv. Vævet er Kollagen III. Findes i leveren, knoglevæv og lymfevæv.

Elastin er tråde på kryds og tværs; findes også i blodvæggen.

Brunt Fedtvæv er lipider i små, stærkt vacuoliserede dråber i cytoplasma (ikke en stor som i almindeligt fedtvæv).

Mastcellen findes i bindevæv, hvor den ligner basofilen.

Makrofagerne kan være svære at tyde, da de kan være i gang med fagocytose.

Epithelvæv

Epithelvæv kan stamme fra alle lagene (ekto-, meso-, endoderm). Mesodermen giver ophav til **mesothel**: serøse beklædninger i kroppens hulrum. **Endothel**: blodkar og lymfekar.

Epithelets type bestemmes kun af det øverste lag.

Kubisk: kernen er sfærisk. **Flerlaget** har sjældent mere end 2-3 lag, fx i udførselsgange i kirtler.

Overgangsepithel er egentligt pladeepithel.

Hemidesmosomer forankrer epithelcellerne til basalmembranen. Se s. 86-87.

Merocrin = eccrin. **Apocrine kirtler** udskiller ubrudte vesikler med sekret.

I nogle kirtler findes der såkaldte **myoepithelceller**, der menes at sammentrækkes ligesom muskler. Disse findes mellem basalmembranen og de secenerende celler.

Albumin Transporterer Globulin Immun Fibrinogen (ATGIF)

Muskelvæv

Hvis den innerverende axon beskadiges, migrerer receptorerne og musklen atrofierer. Muskels strækreceptorer hedder muskeltene.

Pericytter ligger omkring blodkar og minder om glatmuskulatur.

Muskelfibre > fasciculi > muskler

Endomysium > perimysium > epimysium

Skeletmuskulatur er velordnet i fasciculi. Hver fiber er en celle.

Bindevævet i forbindelse med skeletmuskulatur indeholder mange blodkar. De mange kerner ligger perifert i forhold til myofibrillen.

Sarcomer strukturen s. 104 i Functional Histology.

Glat muskulatur har kun én kerne pr. celle, og de ligger centralt. Fibrene er meget kortere end skeletmuskulaturens. Fasciculi løber ikke parallelt, men i et mere bølgelignende mønster. Glat muskulaturens kontraktile apparat er ikke "velordnet". De relevante proteiner går på kryds og tværs. De er fastgjort til cellemembranen via adhæsions densiteter, mens de er fastgjort til hinanden med focale densiteter – desmin indgår i de focale densiteter. Ved kontraktion bliver den glatte muskulatur "kort og rund", ill. s. 114.

Kontraktionen igangsættes af et aktionspotentiale, der overføres via en gap junction. Via ankringsmekanismer i cellemembranen gives besked til forbundne celler via eksterne laminae om koordinerende bevægelser.

Hjertemuskelatur har cylinderformede celler med højst to kerner. Kernen er aflang. Mikroskopisk kan (nogle gange) ses en tværstribet struktur. Bindevævet svarende til endomysium er ekstremt velforsynet med blodkar. De interdigiterende celler er forbundne via indskudsskiver (fascia adhaerentes) indeholdende nexusser, der giver mulighed for hurtig fordeling af kontraktions beskeder. Indskudsskiverne svarer til skeletmuskulaturens Z-skiver.

Nervevæv

Perikaryon er neuronets cellekrops cytoplasma.

Det autonome nervesystems primære sensoriske neuroners og de terminale effektor neuroners cellekroppe ligger i gangliernes perifere sites.

Alle neuroner har store kerner, spredt chromatin og fremtrædende nucleoli.

Nissl metoden farver RNA, DNA og dermed også kernen. Nissl legmet = RER.

De ikke myeliniserede axoner ligger indlejret i en fordybning i en Schwannsk celle. Men den Schwannske celle har imidlertid ikke svøbt sig omkring neuronet. Dette sker hos de myeliniserede axoner.

Der kan ligge mere end et axon i hver fordybning. Mesaxonet er fordybningens modstående sider.

Longitudinalt løber perifert nervevæv i zigzag mønstre. Dette zigzag mønster er et karakteristikum for perifert nervevæv. Transversalt ses den Schwannske celledes kerne at ligge "uden på" axonet.

Spinal ganglion sidder på den posteriore nerverod i rygsøjlen.

Ved kraftig forstørrelse kan de såkaldte satellit celler iagttages. Disse ses som små cirkler i den større cirkels omkreds. Satellit cellerne har metaboliske og støtte funktioner.

Hele gangliet ligger inde i en kappe, der fysisk hænger sammen med peri- og endomysium.

Sympatiske ganglia: De multipolære neuroners kroppe ligger spredt. Kernerne ligger også mere excentrisk. Satellit cellerne er ligeledes mindre og mere spredte. I HE-farvning ses brune lipofucsin dråber/granulæ.

Parasympatiske ganglia er små ganglia i støttevævet. Parasympatiske ganglia har også satellit celler.

I CNS findes der kun kollagen i nærheden af blodkarrene og meninges i hjernen. CNS har ikke særlig meget EM. Cirka halvdelen af massen udgøres neuroglia.

Astrocytter yder mekanisk støtte og deltager i den metaboliske udveksling mellem det vaskulære system og neuronerne. De har også en reparerende funktion og er ligeledes en del af blod-hjerne barrieren.

Mikroglia har immunfunktion af "monocyt-makrofag" typen i hjernen. Mikroglia er af mesenchymal oprindelse og invaderer først CNS sent i den føtale periode. Der er ganske få mikroglia. Der findes dog nogle få i nærheden af blodkar. De er aflange, har lille cytoplasma og en aflang kerne.

Ependyma er et specialiseret epithelvæv, der beklæder ventriklerne og spinal kanalen. Cellerne er kubiske eller lav søjle. Ependyma har ikke nogen basalmembran. Underkanten af ependyma går nærmest i opløsning. De har cilier (og mikrovilli) til transport af CSF. Måske har nogle stamcelle funktioner.

Grå masse er neuronernes ikke myeliniserede cellekroppe. Her ses kerner med store nucleoli og tydeligt chromatin.

Oligodendrocytter ligger MEGET tæt ved neuronerne, se s. 134. Er de mest talrige celler i den hvide masse, men der ses også en del i den grå masse, hvor de har støttefunktioner, se s. 137.

Astrocytter er mest talrige i den grå masse, hvor de ofte ses gribe fat om blodkar. I den grå masse er der mange, de er korte og stærkt forgrenede. I den hvide masse er der færre, de er lige og længere.

Choroid plexus ligger mellem Pia Mater og Arachnoid Plexus og danner CSF. Fysiologien, se s. 138.

Dannet ud fra de fire ventrikler. Fjerde ventrikel er i forbindelse med det subarachnoide rum, der omgiver CNS.

Choroid plexus ligger som kapillærer indskudt i ventriklerne.

CNS ligger "suspended" i CSF, der har chokabsorberende effekt.

Choroide plexus er modificeret ependyma – her MED basalmembra. Der er villi på den lumenale side.

Meninges (Pia Mater – Arachnoide Plexus – Dura Mater, se s. 139).

Pia Mater ligger direkte ovenpå nerverne. Pia Mater går ned i sulci.

Leptomeninges = pia-arachnoide lag.

Der er arterier og vener i det subarachnoide mesothelium.

Dura Mater sidder meget fast i selve kraniet.

Kapillærerne i CNS er impermeable for en række stoffer og danner derved en blod-blod barriere.

Frie nerveender findes det dermo-epidermale (grænse)lag.

Meisner legemer er ovale og ligger under epidermis, se s. 141. Neuronerne ligger på tværs og er måske specialiserede Schwannske celler.

Pacini legemer ligner gennemskåret et løg, se s. 141. Er en mekanoreceptor.

Ruffini er pacini legemer i fodsålerne.

Krause – i orofarynx og i øjnene.

Den neuromuskulæreten er en strækreceptor omgivet af endomysium. Denne endomysiumkappe ses nemt i tværsnit. Den er fyldt med lymfe.

Ligger parallelt med muskelfibrene – de såkaldte intrafusale fibre. Se s. 142.

FARVNINGSMETODER

- HE** Kerner, ribosomer, RER: violet blå, da de indeholder sure emner. Cytoplasma (grundet de basiske proteiner): (lyse)rød.
- PAS** kulhydrater, fx bindevæv, basalmembraner, brushborder i nyrernes tubuli, mucin, brusk, kollagen og glycogen i muskelceller og hepatocytter, bliver dybrød.
- Massows Trichrome** støttevæv (fx kollagen): grønt eller blåt.
Cytoplasma, muskler, blodlegmer og keratin: rødt.
Kerner og andre basofile strukturer: blåt.
- Alcian** kulhydrat, fx brusk og det meste mucin: blåt.
Bliver grønt i kombination med van Gieson.
- Van Gieson** kollagen (blodkar og hud): rødt.
Erythrocytter og cytoplasma: gult.
Kerner bliver blå.
Sammen med elastin farvninger, bliver elastin blå/sort.
- Reticullin** reticullin fibre i støttevæv (blå/sort).
- Azan** støttevæv (kollagen), BM, mucin: blåt.
Kerner er røde.
Muskler og erythrocytter: orange til rødt.
- Giemsa** blod og benmarv. Kerner er mørkeblå til violet. Erythrocytter er lyserøde, cytoplasma lyseblåt.
- Toluidin Blåt** basisk, farver sure emner i blå nuancer.
Metachromasi: nogle emner kan farves rødt!!
- Sølv/Guld** fine strukturer (fx neuroner, motorendeplader, junctions mellem celler).
- Chrom alum/Hæmotoxylin** som HE.
- Sudan og Osmium** farver fedtvæv brun-sort.
- Isamin Blåt/Eosin** som HE.

Hjertets Mikroanatomi

Endocardiet:

Endocardiet er hjertets indre lag; det er tykkest i atrieerne.

Det inderste lag afgøres af endotel, under hvilket der findes et lag bindevæv med mange elastin fibre og bundter af glat muskulatur. Dette er endocardiet - svarende til *tunica intima* i karrene. Ved overgangen til karrene fortsættes direkte i disses tunica intima.

Det subendocardielle lag udgøres af bindevæv, der fortsætter ind i/ ned i myocardiets perimysium; det binder endothelet ned til myocardiet. Dette lag findes IKKE på papillærmusklerne og chordae tendineae.

Det subendocardielle lag indeholder blodkar, nerver og grene fra ledningssystemet.

Myocardiet:

Myocardiet er hjertemuskelfibre bundet tæt sammen af bindevæv, perimysium.

Det svarer til karrenes *tunica media* og er tykkest i ventriklernes.

Trabeculae Carneae er et relief af muskelfibre på indersiden af ventriklernes, beklædt med endocardium.

Der er flest elastiske fibre i atriernes myocardia, færre i ventriklernes.

I nogle celler i atriernes (og i få i ventriklernes) findes de såkaldte *myo-endokrine celler*, der indeholder granulae med en diameter på 0,4 µm. Disse atriale granula indeholder forstadiet til ANP. ANP secerneret som respons på strækning i atriet. ANP er organismens stærkeste natriuretiske substans. Der er en kontinuerlig sekretion, men ved visse hjertesygdomme med svigtende ventrikelfunktion samt ved ophobning af natriumklorid og væske i organismen og ved forhøjet blodtryk udskilles der større mængder af ANP.

ANP virker ved udskillelser af natrium og vand via nyrene og ved at vasodilere den glatte muskulatur i karrene. ANP hæmmer tillige renin-afgiftningen og aldosterosekretionen i binyrerne. Der således påvist ANP-receptorer i karvæggene, nyrene og binyrer. ANP påvirker også neuroner i hjernen – især i hypothalamus, der indeholder de regulerende centre for BT, væske- og elektrolytbalance.

Epicardiet:

Hjertesækken består af et parietalt og visceralt blad. Epicardiet svarer til karrenes *tunica adventia*.

Epicardiet er det viscerale blad af pericardiet og det består af mesothel med et submesothelt fibro-elastisk bindevævslag, der understøtter epicardiet. Bindevævslaget er bundet ned til myocardiet via et tykt lag fedt. Dette bindevævslag indeholder blodkar og nerver til myocardiet. *Pericardiets parietale lag* er en serøs membran, der består af mesothel og underliggende bindevæv.

Epicardiet og det parietale pericardium glider næsten friktionsløst mod hinanden under hjertets arbejde.

Bindevævsstrukturer i hjertet

Alle *hjerterklapper* består af folder af endocardium – henover en plade af tæt bindevæv. Denne bindevævs plade, lamina fibrosa, er en fortykkelse af det fibroelastiske understøttende lag under endothelet. Mod ydersiden findes dog også betragtelige mængder elastiske fibre.

Anuli fibrosi er ringe af tætte ringe af bindevæv. De er tilhæftning for cuspides, hjerterklapperne.

Trigona fibrosa er små meget fibrøse forbindelser mellem anuli fibrosa. De er således også med til at skille atria og ventrikler. Det atrioventrikulære bundt gennembryder en sådan struktur.

Pars membranacea septi ventriculorum består også af bindevæv.

Chordae tendineae: senede strenge mellem spidsen af papillærmusklerne til randen/ventrikulære overflade af cuspides i både mitral- og tricuspidaalklappen. De består af tætte kollagene fibre og er beklædt af endocardium. Stabiliserer klapperne.

Hjertets impulsledningssystem

Det atrio-ventrikulære bundt kaldes også det His'ske bundt og forbinder højre atrium med ventriklernerne. AV-knuden ligger i det subendocardiale lag i den septale væg i højre atrium. Fibrene i AV-bundtet består af *Purkinje fibre*, der leder hurtigere end de almindelige hjertemuskelfibre (2-3 m/s mod 0,6m/s).

Purkinje fibre er tykkere, større og indeholder færre myofibriller, som også primært ligger mere perifert end i almindelige hjertemuskel fibre. Kernerne ligger ofte i grupper og cellerne indeholder mere glykogen og flere mitochondria end de øvrige hjerte muskel celler. De har IKKE noget T-tubuli system, som de øvrige hjerte muskel celler har. De kan indeholde to kerner. Purkinje cellerne danner store nexus-forbindelser med hinanden både til siden og i deres ender. De holdes sammen af desmosomer og gap-junctions, og ikke via indskudsskiver, som de øvrige celler i myocardiet. De ligger subendocardielt, førend deres endegrene trænger ind i myocardiet.

Begge knuder overfører deres stimuli via gap junctions. De ligger begge i tæt, vaskulariseret kollagen. De indeholder noget glykogen.

Sinusknuden ligger subepicardialt lige over sulcus terminalis i vinklen mellem vena cava superior og højre atrium. Sinusknudens nodale (muskel-)celler er mindre end de øvrige hjertemuskelceller, indeholder få myofibriller og har kun få nexus'er. Ved rytmisk kontraktion varetages pacemaker funktionen.

Atrio-ventrikulærknuden består også af nodale celler. Ved overgangen til det His'ske bundt findes nogle celler, der histologisk set er en mellem ting mellem almindelig hjertemuskel celler og nodale celler. Disse er måske ansvarlige for forsinkelsen at impulsudbreddelsen i AV-knuden. Purkinje fibre er indlejret i bindevæv og er kun via nexus'er i forbindelse med de almindelige hjertemuskel celler helt terminalt i de subendocardiale forgreninger.

Forbindelsen mellem sinusknuden og AV-knuden synes at være særlig regelmæssigt arrangerede almindelige atriemuskelfibre.

Samtlige typer celler i hjertet kan generere rytmik, men sinus knudens frekvens er den højeste, hvorfor denne fastlægger kontraktionsfrekvensen for hele myocardiet.

Sinus knuden er innerveret af det autonome nervesystem, hvor sympaticus øger frekvensen og parasympaticus (n. vagus) sænker denne.

Hjertets blodkar, lymfekar og nerver

Hjertets egne forsynende arterier er elastiske. Hjertets blodforsyning svarer til de store kars vasa vasorum.

Koronararterierne danner et meget rigt kapillærnet i myocardiet ved at danne vinkelrette grene fra epicardiet ned i myocardiet. Afløbet sker til vv. Cordis, der via sinus coronarius tømmer sig i højre atrium. Vv.cordis anteriores tømmer dog det mest af blodet fra højre ventrikels forflade i højre atrium. De små vv. Cordis minimae tømmer sig direkte til hjertekaviteterne.

Selvom der dannes anastomoser gennem hele livet, er disse ikke i stand til at opretholde kollateral cirkulation i tilfælde af arterieokklusion. Der indtræder derfor infarkter, og hvis patienten overlever dannes der bindevævsar.

Der er rigelig lymfedrænering fra epi- og endocardiet, men forløbet i myocardiet er ikke fuldt opklaret.

Nerveplexet, plexus cardiacus, ligger nær hjertets basis. De parasympatiske ganglier ligger i plexerne. Der går postganglionære tråde til sinus- og AV-knuden samt adrenerge fibre til coronar arterierne.

De afferente fibre stammer fra stræk-receptorer og nociceptorer.

Luftvejenes Mikroanatomi

Luftvejene består af Cavum Nasi, der igen deles op i Vestibulum Nasi og Cavum Nasi Proprium, Pharynx, Larynx, Trachea og bronchieforgreningen.

Der er alveoler i de nederste tredjedele generationer.

Fra Cavum Nasi Proprium er luftvejene dækket af et slimlag, Tunica Mucosa, indeholdende et lamina epithelialis og et lamina propria, der ofte er løstvævet og som indeholder kar.

Luftvejsepithel er pseudolagdelt cylinderepithel med fimrehår og bægerceller.

Vestibulum Nasi: beklædt med flerlaget, forhornet plade epithel med vibrissae.

Afgrænses fra Cavum Nasi Proprium af **Limen Nasi**.

Cavum Nasi Proprium: Tunica mucosa indeholder forskellige typer celler og cavum nasi opdeles derfor – efter typen på epitelet – i:

Regio Respiratoria: Epithelet er luftvejsepithel. Basalmembranen er så kraftig, at den kan ses lysmikroskopisk. Slimen børstes bagud af kinocillierne.

Lamina Propria er fast nedbundet til underliggende vægge, brusk eller ben. Er det forsynde lag til epithelet. Der findes mange frie celler, især lymfocytter i dette lag. Laget indeholder også mange lymfekar og nerver.

De sero-mukøse gll. nasales danner næsesekretet. Næsehulens kavernøse lag, der er et veneplexus, der ligger i den nedre del af septum og conchae, opvarmer luften. Venernes diameter reguleres af cholinerge og adrenerge nerver.

Mange næseblødninger har sit udspring her.

De paranasale sinus har et lavt luftvejsepithel med færre bægerceller.

Regio Olfactoria: Området kan ofte iagttages makroskopisk, er et lille gulbrunt område øverst i næsen.

Lamina Epithelialis, der her også benævnes *lugteepithel*, indeholder lugteceller, sustentaculumceller (støtteceller) og basalceller, der kan uddifferentiere til begge typer celler.

Lugteceller: høje, slanke, bipolære og nærmest ten-formede med den runde til ovale kerne i det bredeste parti. Den ritten når helt op oven på lamina epithelialis, hvor den danner en lille (gulbrun) knop, hvorfra 6-8 lange cilier, de såkaldte, lugtehår, afgår.

De løber parallelt med overfladen under et slimlag, hvor i spidserne af lugtehårene nærmer sig overfladen.

Axonet gennemborer basalmembranen og fortsætter ned i lamina propria, hvor flere sådanne, umyeliniserede samles til fila olfactoria. Disse passerer dernæst igennem lamina cribrosa ossis ethmoidalis til hjernens bulbus olfactorius.

Basalceller: er små, nærmest trekantede celler, der ligger over basalmembranen. De er sandsynligvis erstatningsceller for støttecellerne.

Støtteceller/Sustentaculumceller: Strækker sig gennem hele epithellaget. Basalt er de klemt inde mellem basal- og lugtecellerne, hvorfor de basalt er smalle. Luminelt er de via junctional complexes bundet til lugteceller og andre støtteceller og de har lange mikrovilli.

Lamina Propria indeholder de umyeliniserede fila olfactoria og myeliniserede grene fra n. trigeminus samt **gll. olfactoria**, der også benævnes **De Bowman'ske Kirtler**.

De Bowman'ske Kirtler indeholder både lyse og mørke celler. De lyse har et meget kraftigt rER og secernerer et vandigt sekret. De mørke cellers funktion er ukendt, men andre celler med lignende udseende danner lipider eller steroider.

Sekretet fra de Bowmanske kirtler dækker lugtehårene på overfladen af epithellaget. Duftstofferne opløses i sekretet. Måske danner de mørke celler et lipid, der opløser fedtopløselige duftstoffer.

Udførselsgangen fra de Bowman'ske kirtler er beklædt med enlaget plade epithel, og går igennem lugteepitelet, hvorfor udførselsgangen kommer til at ligge intraepitelielt.

Svælget:

Nasopharynx = rhinopharynx = pars nasalis pharyngis har pseudolagdelt epithel med fimrehår og bægerceller. De øvrige dele af pharynx har uforhornet pladeepithel.

Larynx:

Overvejende luftvejs epithel, men dog flerlaget uforhornet pladeepithel på linguale flade, øverste del af den laryngeale flade af epiglottis og plicae vocales. Der er kinocilier, der fører slimet op til eosophagus.

Lamina Propria er tyk og løs – dog tynd og fast ved plicae vocales, hvorfor epithellet sidder ufor skydeligt på ligamentum vocales. *Lamina propria* indeholder også mange elastiske tråde og sero-mukøse kirtler. Man vil også typisk kunne finde lymfatisk væv i slimhinden.

Larynx brusk: Det meste er hyalint, men fx cartilago epiglottica er elastisk brusk. Dette kan allerede hos unge mennesker ses at have undergået forkalkning.

De tilknyttede muskler er tværstribede.

Luftrøret:

Strækker sig fra cartilago cricoidea til bifurcatio tracheae eller carina; omgives af 15-20 bruskringe – åbne bagtil. Inderst i trachea findes en

Tunica Mucosa:

Lufvejsepithel, kinocilerne fejer slimen opad. I epitellaget findes også såkaldte børsteceller, der er spredtliggende, cylindriske celler med børstesøm og et stort gER. Funktionen er imidlertid ukendt.

Clara celler ses prominere ind i lysningen; de udskiller et protein, som sandsynligvis er et surfactant. Der findes også *flere typer af sandsynligvis endokrine celler*, der indeholder sekretgranulae i den mod lamina basalis vendende del. Dette sekrets funktion og type er ukendt.

Lamina Basalis er veludviklet.

Lamina Propria: rig på elastiske fibre. Især ud for mellemrummene mellem bruskringene findes der også sero-mukøse kirtler og dette lag indeholder undertiden også spredtliggende lymfatisk væv.

Luftrørets brusk:

hyalint omgivet af perichondrium. Tilhørende bindevæv er løst vævet. På trachea er bindevævet dog mere fast og indeholder både kollagene og elastiske fibre. Tracheas bageste ikke brusk beklædte væg

benævnes paries membranus indeholdende bla. M. trachealis, der er glat muskulatur. Der er sero-mukøse kirtler både inde for og uden for m. trachealis.

	Bronchus rr. bronchiales	Bronchiolus	Bronchiolus respiratoriske	Ductus Alveolaris	Saccus Alveolaris
<i>Epiteltype</i>	Pseudo lagdelt Flerradet	Enlaget cylindrisk til kubisk	Enlaget kubisk epitel	Enlaget pladeepitel	Enlaget pladeepitel
<i>Kinocilier</i>	+	+	+	-	-
<i>Bægerceller</i>	+	-	-	-	-
<i>Clara celler</i>	-	+	+	-	-
<i>Brusk</i>	+	-	-	-	-
<i>Sero-Mukøse Kirtler</i>	+	-	-	-	-
Glat muskulatur	+	+	+	+	-
Alveoler	-	-	+	+	+

Lungerne:

Pleura parietalis ligger mod thorax, **pleura pulmonalis** er mesothelet mod lungerne, mellem disse findes **cavum pleura**.

Højre lunge har både en **fissura horizontalis** og **obliqua**, mens den ventre kun har en **fissura obliqua**.

Hilus er der, hvor hovedbronchien og blodkarrene træder ind i lungen. Bindevævs septa mod hilus opdeler lungen i mindre afsnit – de mindste afsnit med tværstillede septa er lobulli.

Trachea – hovedbronchie – lungelap – segmentbronchie (10 i hver lunge) – rami bronchiales (12 generationer); når disses diameter er ca. 1 cm mister de brusken og benævnes nu **bronchioler**. Bronchiolen deler sig yderligere 10-12 gange inde i sin lobulus.

Bronchioli Terminales deler sig i to **Bronchioli respiratorii**. Efter yderligere et par generationer/delinger nås så til **Ductus Alveolaris**, der igen deler sig et par gange og ender i 2-4 **Sacci Alveolares**.

Fra Lungerne til og med rami bronchiales er opbygningen den samme, mens væggen bliver tyndere og epitelet lavere. Der er kun brusk i bronchieerne; og "Bronkiale kirtler følger brusken".

Tunica Mucosa:

der udgøres af et pseudolagdelt epitel med børstehår og bægerceller (luftvejsepitel).

Lamina Propria er løsvævet med mange elastiske tråde og undertiden også lymfatisk væv.

Tunica Muscularis:

cirkulært glat muskulatur.

- Tunica Adventitia:** Indeholder brusken, der som små hyaline plader er bundet sammen af bindevæv indeholdende elastiske tråde.
I Tunica Adventitia findes tillige de sero-mukøse **gll. bronchiales**.
- Bronchioler:** *Lamina Epithelialis* er fra kubisk til cylindrisk. Der er kinocilier, men ingen bægerceller, der er mange clara celler og enkelte endokrine celler. Bronchiolerne har hverken brusk eller kirtler.
Tunica Muscularis er forholdsvis veludviklet.
Tunica Adventitia udgøres af et elastinholdigt bindevæv.
- Den respiratoriske Bronchiole** er det første afsnit med alveoler.
Væggen består også her af T. Mucosa, T. Muscularis og T. Adventitia – dog er er T. Muscularis og T. Adventitia afbrudt, hvor der findes en alveole. *Lamina Epithelia* er kubisk med kinocilier og clara celler. I selve alveolen er der enlaget pladeepitel.
- Ductus Alveolaris:** Mange, tætstillede alveoler. Kun Tunica Muscularis i spidsen af septa, hvor de kommer til at virke som nærmest en sphincter ved indgangen til alveolerne. Lamina Propria er elastisk, og epitelet er enlaget kubisk på spidsen af septa – mere affladet (til pladeepitel) i alveolerne.
- Saccus Alveolaris:** Alveolerne åbner sig mod et atrium.
- Alveolerne:** Diameter på 200µm. Alveolerne er adskilt fra hinanden ved et **alveoleseptum**, der på de to overflader er beklædt med alveolernes enlagede epitel. Inde i septum er der bindevæv med retikuline og især elastiske tråde. Deres evne til kontraktion er vigtig for luftens udstødning fra alveolen. Septum indeholder også makrofager og fibrocyter. Det vigtigste er dog et meget veludviklet kapillærnet af muskulær type. Kapillærerne ligger helt op til alveolens epithellag, således at **blod-luft barrieren** kommer til at bestå af alveolens epitel, lamina basalis til denne og evt. et tyndt lag bindevæv, kapillærets lamina basalis samt kapillærets endothel. De to laminae basales kan være smeltet sammen til eet lag. Gas udvekslingen forgår ved passiv difusion.
- Alveoleporerne** er cirka 10µm små huller mellem to alveoler; de er trykudlignende. Alveolernes epitel har to typer celler:
- Type I:** Cellen og kernen er affladede. Cellerne forbinder sig til de andre type I og til type II cellerne med tight junctions/zonulae occludentes. Dækker 40% af overfladen. Ved beskadigelse differentieres de til Type II.
- Type II:** Kubiske og større end type I. De prominerer ind i selve alveolen. De sidder mellem Type I. De har lave mikrovilli på den lumenale flade, et veludviklet Golgi, et stort rER og mange mitochondrier. De har såkaldte lamellære legemer – osmiofile legemer. De har mere uregelmæssige phospholipider end type I. De udskiller et lipoprotein, der fungerer som surfactant.
- Surfactant Protein (SP):** SP-B og SP-C nedsætter overflade spændingen, SP-A og SP-D findes også i Clara

cellerne i bronkierne og deltager i det primære immun forsvar i lungerne.

Makrofager: Findes fritbevægelige på alveolernes lumenale overflade. De kan også gå over i bindevævet, til lymfen.

Støvcellerne er makrofager, der har optaget kulpartikler fra indåndingsluften. **Hjertefejlsceller** er makrofager, der har optaget *hæmosiderin* fra nedbrudte erythrocyter, der er trængt ud gennem kapillærerne til lungerne.

A. og V. Pulmonalis:

Funktionelle karsystemer.

Arterie pulmonalis Grener sig ud i lungerne følgende bronkierne. Kapillærnettet ligger i lobulus, omkring den enkelte lobulus. De små venoler løber i de interlobullære septa, mens de større vener igen følger bronkierne og arterierne.

A. bronchialis:

Nutritivt kar, der ernærer lungens bindevæv med dets bronchier, kar, nerver, lymfeknuder og pleura.

Lymfekar:

ligger både subpleuralt og følgende bronchie-træet til hilus.

Innervering

Følger bronchie forgreningen. Er både sympatiske og parasympatiske. Der kan undertiden ses ganglieceller i lungevævet.