

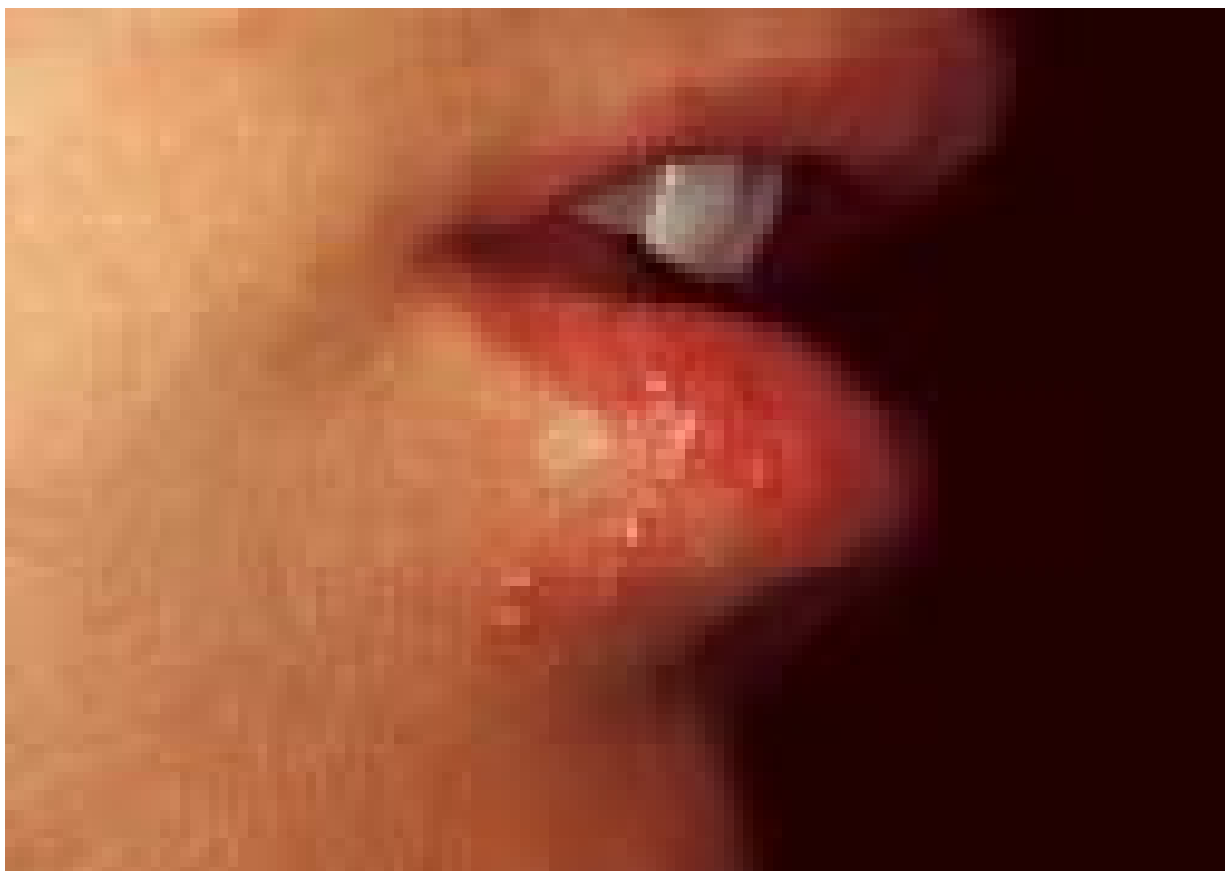
Sygehistorie

22 årig kvinde spørger i forbindelse med at hun er inden og få foretaget et celledrag om man kan gøre noget ved det følgende (se billede) som hun har indimellem og som klør og prikker.

Angiv:

Diagnose-forslag?

Behandlings-forslag?



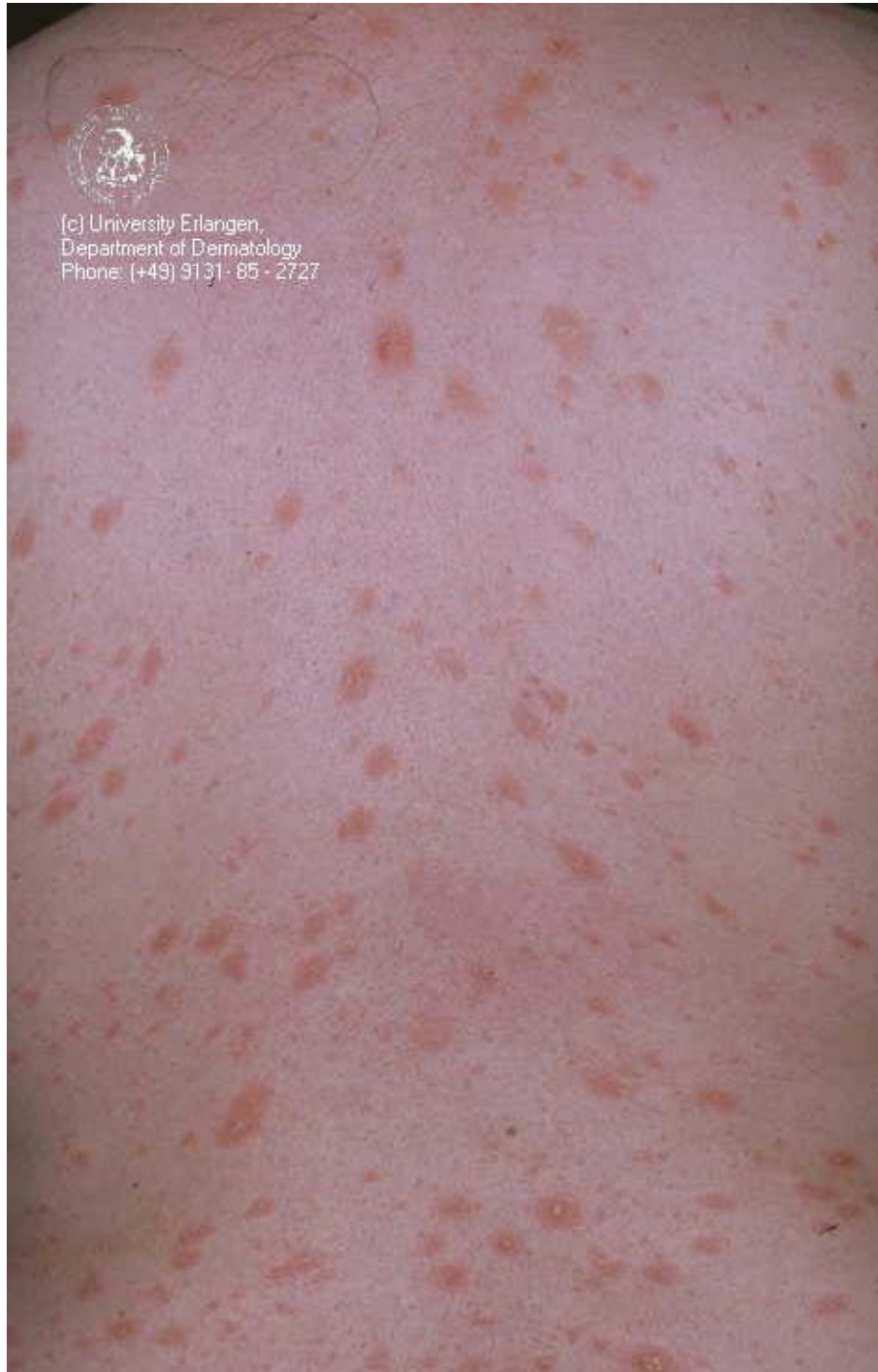- Diagnose: Herpes labialis (herpes simplex type 1)
- Behandling: 1. ingen, 2.lokal acyklovir behandling, 3.Acyklovir pr os

Sygehistorie

22 årig mand kommer til egen læge pga et let kløende udslæt på truncus. Udslættet er anordnet som et jule-træ. (se billedet af pt.'s ryg)

Angiv:

- Diagnose?
- Evt behandling?



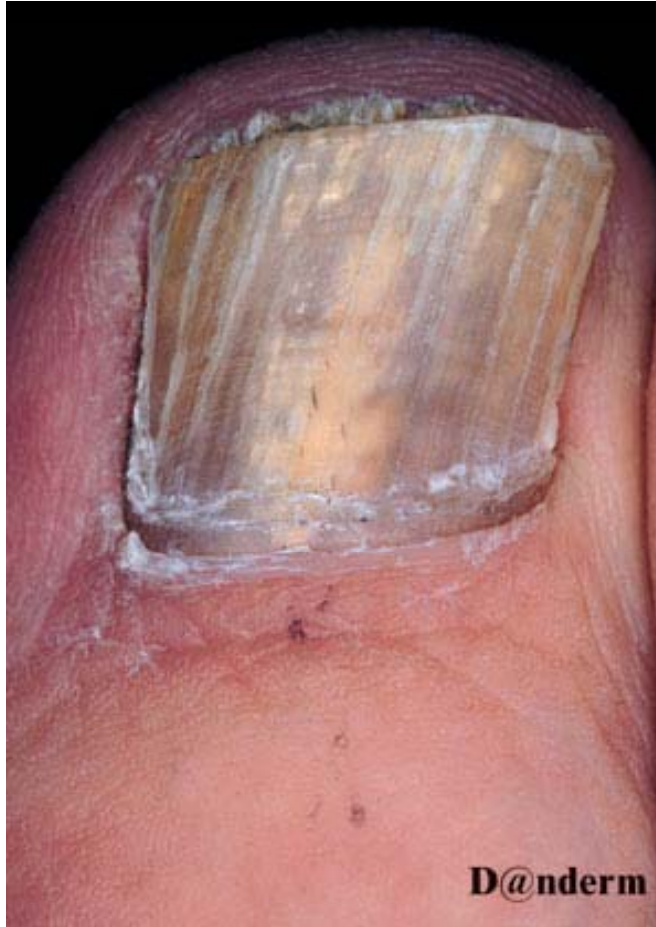- Diagnose: pityriasis rosea
- Behandling: ingen, evt gruppe II steroid

Sygehistorie

48 årig rask mand kommer til sin egen læge fordi han føler sig kosmetisk generet af sine storetå...

Angiv

- Diagnose?
- Behandling?



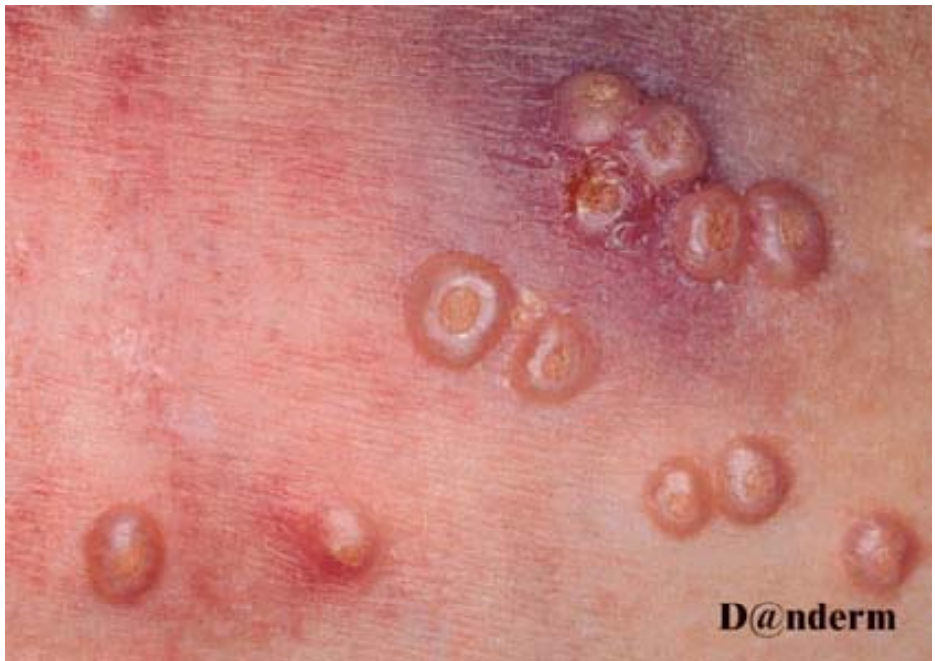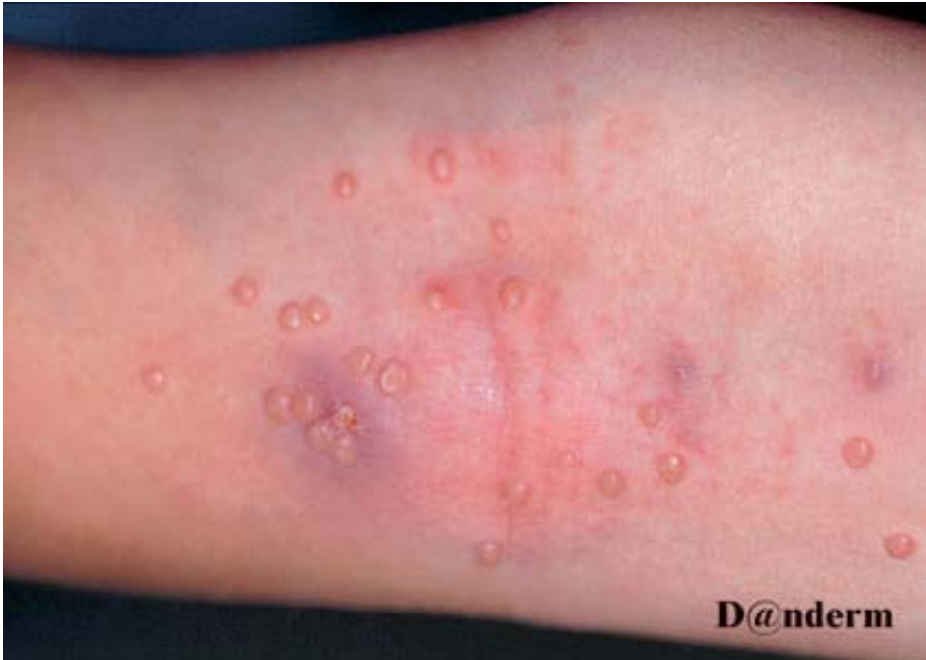- Diagnose: onychomycosis (hyppigst *T. rubrum*)
- Behandling: systemisk antimykötisk behandling. Eks sporanox

Sygehistorie

7 årig pige bringes af hendes mor til egen på grund af papler i albue-bøjningen. Moderen spørger om det er vorter.

Angiv:

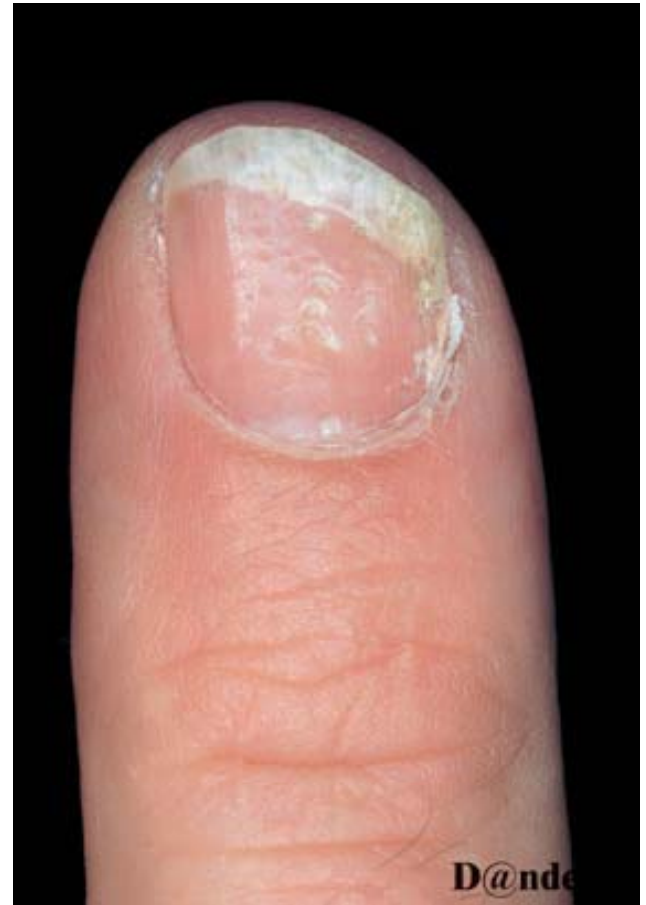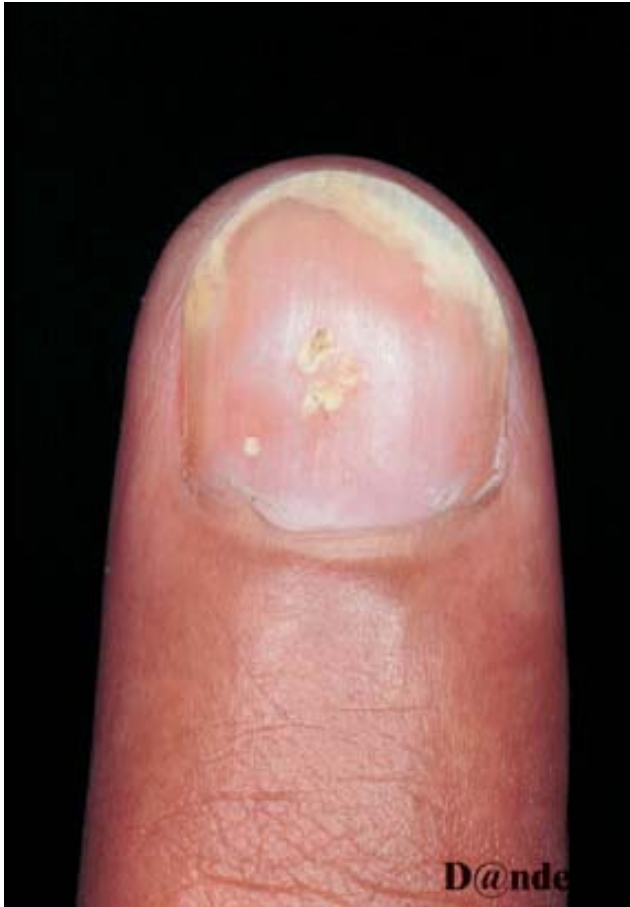- Diagnose
- Ætiologi
- Behandling



- Diagnose: Molluscum contagiosum
- Ætiologi: pox-virus
- Behandling: frysning , curretage

Sygehistorie

- 65 årig mand med kendt hudsygdom præsenterer det der ses på næste billede. Hvilken hudlidelse tror du pt. Har?



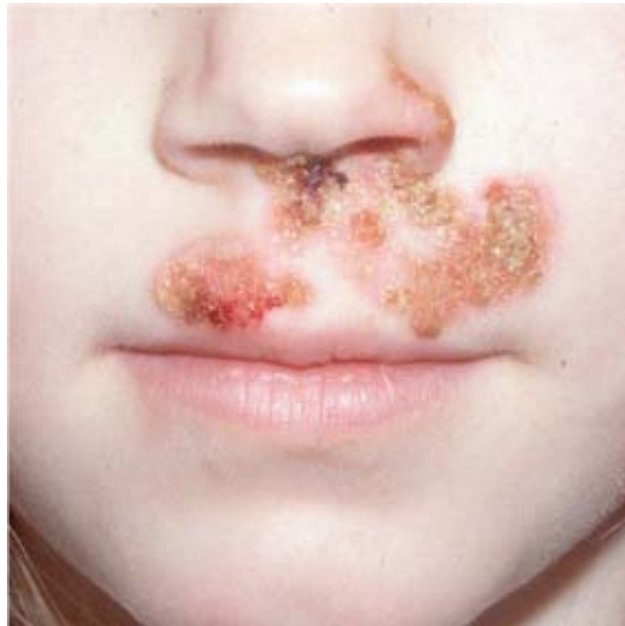- Diagnose: psoriasis

Sygehistorie

14 årig dreng kendt med atopisk dermatit udvikler følgende væskende hududslæt.

Angiv

- Diagnose?
- Sandsynlig ætiologi?
- Behandling?



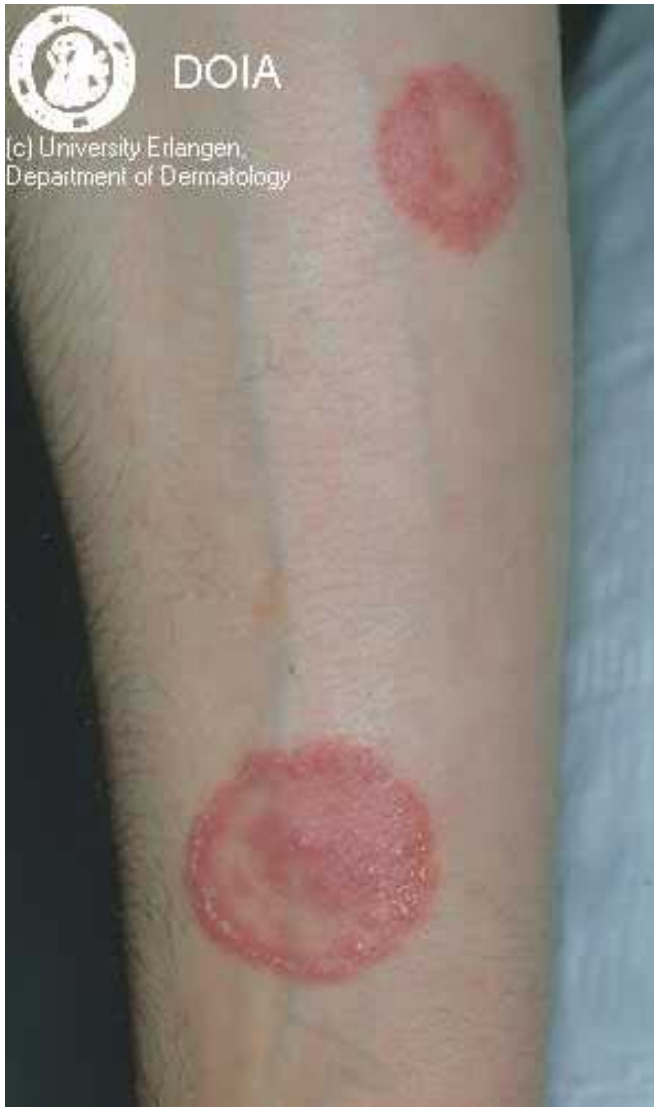- Diagnose: Impetigo
- Ætiologi: B-hæmolytiske streptokokker eller staph aureus
- Behandling: oft lokalt med fucidin eller lignede, evt systemisk med dicloxacilin

Sygehistorie

19 årig mand der arbejder som landbrugsmedarbejder på en stor gård med malkekvæg . Kommer til egen læge med følgende forandring:

Angiv:

- Diagnose?
- Behandling?



- Diagnose: tinea corporis (ringorm)
- Behandling: Lokal antimykotisk behandling, eks lamisil-creme