

Lektion 2: Celleorganeller.

Plasmalemma	trilaminær struktur. 8 nm tyk (to lag af 2,5 nm samt mellemrum på 5 nm). Består af fosfolipider samt kolesterol (afstiver + modvirker nedsat viskositet ved ↓temp). Glykocalyx . membranproteiner. s. 67
Organeller	cellens ”organer”
Inklusioner	f.eks. næringsdepoter og pigmenter
Cytosol	Cytoplasma – (organeller + inklusioner)
Centrosomet	Indeh. centriolepar (0,15 µm diameter + 0,25-2 µm lange) , ligger nær kernen
Endoplasmaet	mere flydende konsistens end centrosomet.
Ektoplasmaet	Lige under plasmalemma. Karakter af en gel.
Cytoskelet	Aktin- og intermediære filamenter samt mikrotubuli
Cytoplasmaet er ” compartmentaliseret ”	
Ru ER (rER)	Ergastoplasma, Nissl-substans. ribosomer. Flade sække / cisterner. RER er i kontinuitet med den ydre kernemembran. Frie / poly-ribosomer. Basofil. s. 75 + 82
Glat ER (sER)	Uden ribosomer, producerer steroidhormoner, glykogen-depot + Ca ²⁺ -depot.
Golgi-apparat	Cisterner, negativ golgi billede, ”stakke”: cis-, intermediær- samt transgolgi (konveks-konkav). Transport- + sekretvesikler. Konstitutiv / reguleret sekretion. Clathrin. s. 86.
Lysosomer + endosomer	sure hydrolaser, ATP-afhængig-protonpumpe, autofagi , residuallegemer, lipofuscinpigment. Fagocytose <> Endocytose.
Peroxisom	Speciel struktur (nukleiod), mange enzymer (f.eks. katalase). Funktioner: Afgifter toksiske substanser, lipidnedbrydning, beta-oxidation af fedtsyrer.
Proteasomer	proteinnedbrydende
Mitochondrier	Form: korn, stav eller filament, 1 µm diameter, op til 10 µm længde. 2 membraner (yder + inder). cristae . Opbygning: Ydermembran (let permeabel) – intermembrannøst rum (10-20 nm) – indermembran (svær permeable) – matrixrum .

Noter Lektion 3: Cytoskelettet. Vesikel (organel) transport i levende celler.

- Aktin-filamenter:** 7 nm i diameter
globulært protein (G-aktin) der polymeriserer til 2 identiske strenge (F-aktin). Disse danner en dobbeltspiral.
Spiralen er dynamisk (opbygning / nedbrydning – dog ikke i muskelceller).
Plus/minus-ende. „pilespidsmetoden“. Minus-enden peger mod pilespiden. **Plus-enden vokser meget hurtigere.**
Funktion: Formgivende
Kløvningsfure. Celle-motilitet.
Alle celler, især muskelceller og epithel.
- Mikrotubuli:** **Ydre** diameter på 25 nm.
Tværsnit: ringformet struktur. **Vægdiameter på 9 nm**
Protofilament (13 stk. i en ring)
Protofilament = n (**α- og β-tubulin**) [heterodimer]
Centrosom, indeholdende **centriole-par + gamma-tubulin**
MTOC (mikrotubulus-organiserende centrum)
Plus/minus-ende. Plusenden vokser hurtigst – væk fra centrosomet.
Halveringstiden for MT er 10 min.
Ca²⁺ - Calmodulin hæmmer MT-vækst.
GTP-cap på plus-enden giver stabilitet + fremmer polymeriseringen.
Funktion: afstivende, formgivende, transportbane.
Kinesin / cytoplasmatisk dynein. 2 globulære hoveder + en hale.
Cholchicin + Vinblastin.
s. 109 + s. 111 i Geneser
- Intermediære filamenter:** 10 nm i diameter.
Hovedfunktion: Styrke + stabilitet
Opbygning: **Alfa-helix** (aflang protein, der er snoet om sig selv)
Coiled-coil (dimer) aflangt midterparti, ét hovede i hver ende
Tetramer (to dimere lægger sig side om side)
Protofilament (successiv række af tetramerer)
Intermediært filament
Keratinfilament (intermediær-filament i epithel), Neuro-filament, Gliale filamenter, osv. osv.
s. 111 i Geneser

Lektion 4: Kernen

Størrelse:	Varierer med cellen, generelt 5 – 10 μm
Form:	Generelt sfærisk, men også afladet, aflang eller lapdelt.
Antal:	Generelt 1. Leverteller 2, osteoclaster har flere. Syncytier (f.eks. tværstribet muskulatur) er sammenvoksede cytoplasma-stykker med mange kerner.
Nucleolemma:	kernemembranen, 2 koncentriske membraner, perinukleært rum/cisterne , ydre membran sammenhængende med RER. Nukleær laminin (intermediære filamenter)– afstivende. s. 118+119
Nukleære porer:	Nukleære porekomplekser , 8 kantet dobbelt-ring-struktur (ligner et hjul med 2 x 8 proteingranula + 2 x 8 eger). diameter 120 nm . CENTRAL TRANSPORTER, diameter 10 nm . Reguleret (aktiv) transport (molekyler > 60 kd) samt passiv diffusion (hurtigt for < 4 kd, langsommere for 4 – 60 kd). s. 119 . Proteiner – ind, RNA – ud.
Kromatin:	DNA, histoner (H1, H2A, H2B, H3, H4), non-histoner, basofilt , Hetero-kromatin (kondenseret – ikke aktiv – stærk basofil - solenoider), Eukromatin (dispers – aktiv – lys farve – nucleosomer).
Kromatins struktur:	DNA-streng 2 nm , nucleosom 10 nm (2 x {H2A, H2B, H3, H4}), Solenoide 30 nm (H1), (300 nm slynger, 700 nm slynger – kun under mitosen).
Nucleolus:	kernelegemet, kraftigt basofil , afrundet, rRNA + proteiner , ring af Nucleolus-organiseret kromatin , findes i et antal af 1-4.

Noter Lektion 5: Celledeling

Cellers livscyklus:	Gonadale celler (oocytter og spermatozoer – meiose), Somatiske celler (resten – mitose). Zygoten undergår kløvning (mitose uden samtidig cellevækst).
Proliferation:	Normale cellers vækst (dannelsen af datter-celler ud fra en modercelle).
Cellepopulationer:	Statisk (kun mitose under embryonal-udv. – G ₀ -stadiet – f.eks. neuroner), Stabile (kan aktiveres – G ₀ ⇒G ₁ -stadiet – f.eks. fibroblaster, leverceller etc.), Fornyende (undergår konstant fornyelse, f.eks. epidermis eller tarmepithel).
Stamceller:	Unipotent eller Pluripotent .
Nekrose (celledød):	Pga. skadelig påvirkning (cytoplasma bliver eosinofil – der ses karyopyknosis [kernen skrumper til tæt, basofil klat], karyorrhexis [kernen brydes op i flere stykker], karyolysis [kernen ”forsvinder”]. Cellen går i opløsning og forsvinder. Der ses inflammation af vævet. Fagocyteres af makrofager. Apoptose (udtal apoptose) er programmet celledød . Ses i den embryonale udvikling. Cytoplasma bliver eosinofilt, men organeller og membraner forbliver intakte i lang tid. Kernen kondenserer og fragmenterer. Ingen inflammation . Fagocyteres af de omgivende celler.
Celle-aldring:	Cellen er programmeret til et bestemt antal mitoser (f.eks. et foster fibroblast undergår 50 mitoser, en 40-årigs 40 og en 70-årigs 20).
Interfase:	Ikke-delings-fase. G₀-fasen .
Mitose:	Cellen er ved at undergå deling. Mitosen er en del af celle-cyklus der inddeles i G ₁ , S, G ₂ og M. Cellecyklus varer ca. 24 timer (for hurtige celler).
G ₁ (gap 1):	Tidsrummet lige efter mitosen. Livlig syntese af RNA og proteiner samt celleorganeller .
S:	Syntese af DNA , mængden fordobles.
G ₂ :	Tidsrummet efter S og før mitosen. Der er en yderligere vækst, men vigtigst fungerer G₂ som en sikkerhedsperiode .
Regulation af cellecyklus:	Udføres ved cykliner og CDK'er (cyklin-dependent-kinases). 2 kontrolpunkter , umiddelbart før G ₁ og G ₂ (MPF [mitose promoverende faktor ved G ₂]).
Man kan inddele mitosen i	kayokinese samt cytokinese .
Kromosomer:	2 x (22 autosomer x 2 samt 2 kønskromosomer).

MITOSEN

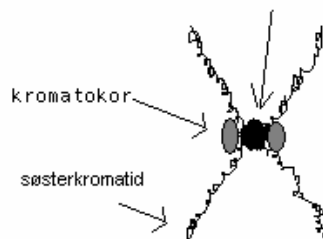
Inden mitosen er alle organeller og DNA i cellen blevet duplikeret.

Mitosen kan inddeles i fire faser: Profase, Metafase, Anafase og Telofase.

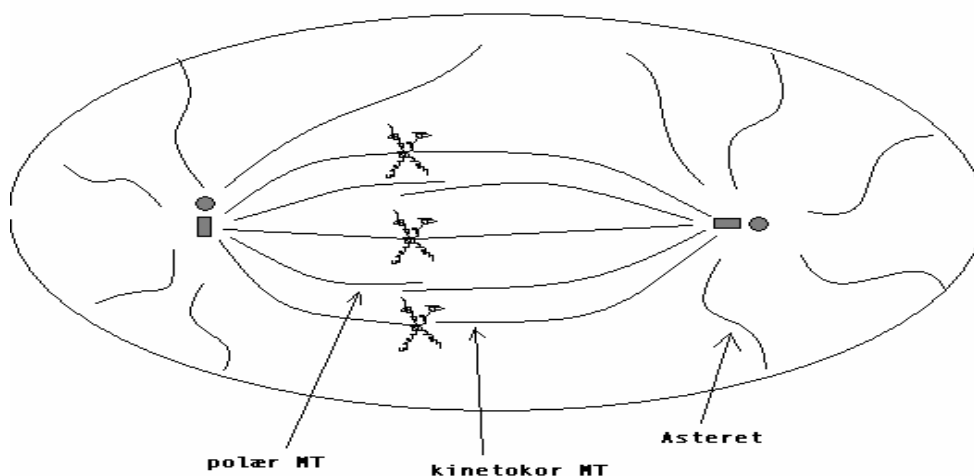
Profase: den 1. fase i mitosen – kromatinen begynder at kondensere mens celleorganellerne (ER, Golgi m.m.”opløses” i små vesikler).

1. Kromosomerne bliver ensartet **synlige** i LM.
2. Kromosomstrengene bliver **kortere og tykkere**.
3. To identiske kromatinpar (søsterkromatider) går sammen og danner et **kromosom**.
Kromosomet har en **centromer** (består af heterokromatin) samt 2 **kinetokorer** (består af proteinkompleks).

KROMOSOM



4. Nucleus aftager i størrelse.
5. **Fordobling** af centrosom + centriolepar.
6. Dannelse af **mitoseten**.
Mitoseten består af:
 - a. Kinetokore MT
 - b. Polære MT
 - c. Asteret (resterende MT)



Overgang til metafase: Nucleus er fuldstændig forsvundet!

Metafase: den 2. fase i mitosen – dannelse af ækvatorielplanet.

1. Kromosomerne ses som kraftigt farvede strukturer.
2. Kromosomerne lejres i et ækvatoriel plan som er vinkelret på mitosetenen og midt i mellem de to cellepoler.

Lejringen sker ved samtidig:

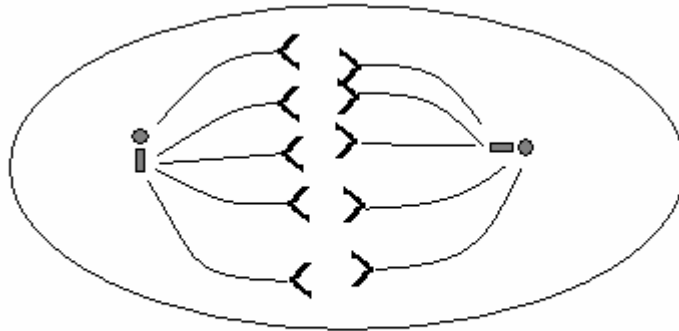
træk i kromatiderne vha. de kinetokore MT, samt

frastødning vha. asteret.

Således dannes **ækvatorielpladen**.

Anafase: den 3. fase i mitosen – kromosomerne vandrer fra ækvatorielpladen til cellepolerne.

1. Centromeret deler sig.
1 Kromosom => 2 x **datterkromosomer**



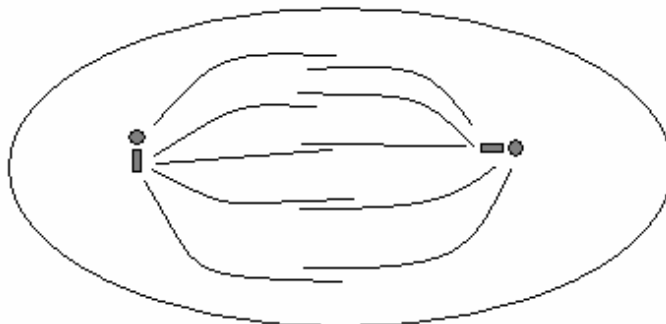
kun de kinetokore MT, datterkromosomer samt centrosomer er medtaget

Colchicin forhindrer polymerisering af MT – derfor kan celler der udsættes for dette stof ikke komme videre end til metafasen.

2. Bevægelse af datterkromosomer til cellepolerne under medvirken af **dynein** samt **depolymerisering** af de kinetokore MT.

Taxol hindrer depolymerisering MT!!!! Således kan kromatiderne ikke transporteres til cellepolerne

3. **Frastødning** af de to cellepoler vha. af **kinesin** ved kontaktpunkterne for de polære MT.

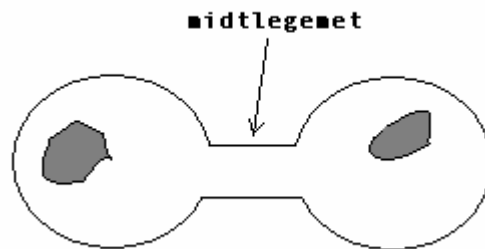


kun de polære MT og centrosomerne er indtegnede

Overgangen til Telofasen: Sammenhobning af et sæt datterkromosomer ved hver cellepol.

Telofase: den 4. og sidste fase af mitosen – cytokinesen!

1. Kromosomerne udfoldes (efterhånden kun synlige sv.t. de heterokromatine områder).
Nucleoli og nucleolemma gendannes.
2. **Cytokinesen** indledes:
Imellem de to nye kerner opstår en **kløvningsfure**.
Kløvningsfuren dannes af **den kontraktile ring**.



Svarende til kløvningsfuren findes **midtlegemet**.

3. Midlegemet kappes => **2 datterceller** som er genetisk identiske med modercellen 😊

Noter lektion 7 Dækeepithel

Epithel: Væv bestående af tætliggende celler uden adskillende intercellulærvæske.
Avaskulært. Adskilt fra resterende væv ved en **basalmembran**. Findes på alle overflader + i alle kroppens hulrum. Inddeles i **enkeltlaget** og **flerlaget**.

Enkeltlaget: plade
kubisk
cylindrisk
pseudolagdelt / flerradet

Flerlaget: plade (forhornet / uforhornet)
kubisk
cylindrisk
overgangs

Man taler om at epithelceller er **polariserede**.

Specialisering af lateralflade:

Desmosomer (kan ses i LM) + (Hemidesmosomer der er placeret basalt)
Zonulae adhaerentes
Tight junctions (zonulae occludentes).

Specialiseringer af den apicale flade:

Børstesøm i LM (**mikrovilli** i EM). Diameter 0,1 μm – højde 1 μm .

Funktion: øger overfladearealet.

Cilier (9+2 struktur). Diameter 1 μm – højde 10 μm .

Struktur: Axonema + basallegeme (uden centriolepar).

axonema består af **9** A- (13 filamenter) + B-(10 filamenter)tubuli med dynein arme. Desuden findes **2** centrioler.

Funktion: transporterer fremmedlegemer væk (f.eks. i luftvejene)

Stereocilier (forvoksede mikrovilli). Meget længere end cilier.

Funktion: øger overfladearealet.

Forhorning Gamle, forhornede epithelceller som kan ses ved flerlaget pladeepithel (hud).

Basalmembran (ses i LM som en lysbrydende linie):

Består af **retikulære lamina** (type I og III kollagen) og **basallamina**, der igen består af **lamina densa** (type IV kollagen) og **lamina lucida**. Disse ses i EM.

Noter Lektion 8 Muskelvæv

Glat muskulatur:	Lange tenformede celler. Enkelt kerne (artefakt: proptrækkersnoet). Kernen er centralt placeret. Mørkere farvning end kollagene fibre i HE. Sarcoplasma farves gult med Van Gieson. Autonomt innerveret Ultrastrukturelt: Tilhæfningsplaques + cytoplasmatiske fortætninger. Nexus'er. Aktin- og myosinfilamenter. også intermediære filamenter.
Skeletmuskulatur:	Myofilament->Myofibril-> Muskelfiber (strukturelle og funktionelle enhed)->Muskelfascikel->Muskel. Fiberdiameter 10-100 µm. Syncytier (mangekernede celler). Kerner er affladede og perifert placerede. Tværstribning . Conheimske felter er et artefakt!!!! Ultrastrukturelt: Mange mitochondrier imellem myofibriller. I-bånd med Z-linie. A-bånd med H-bånd, pseudo-H-bånd og M-linie. T-tubuli . Sarcoplasmatisk reticulum . Triader (Sarcotubulus – T-tubulus – Sarcotubulus). Kontaktretiklet (=2 sammensmeltede Sarcotubuli ud for A-båndet). Den strukturelle og funktionelle enhed ligger mellem 2 Z-linier: Sarcomer . Tykkelse: 2,5 µm. Aktin(7nm)- og myosinfilamenter(14nm). Titinfilamenter (4nm). Type I-fibre (histokemisk farvning: røde fibre) atp-ase-fattig (dvs. lyse ved ATP-ase farvning). Type IIa-fibre er en intermediær gruppe. Type IIb-fibre (histokemisk farvning: hvide fibre) atp-ase-rige (mørke).
Neuromuskulære kontakt:	Præsynaptiske membran – primær synaptisk kløft – sekundær synaptisk kløft – postsynaptisk membran.
Hjertemuskulatur:	Minder meget om skeletmuskulatur. Diameter på 15 µm. Tværstribning (dog ikke så tydelig). Indskudsskiver i stedet for Z-linier. Kerner er centralt placerede. Ultrastruktur: Mange flere mitochondrier. Færre T-tubuli. Mangler kontaktretikler. Nexus'er . Ingen regeneration kapacitet .

Noter Lektion 9 Blodkar

Generel opbygning: (lagene og deres indhold nævnes fra lumen og ud)

<u>Tunica intima:</u>	endothel subendotheliale bv. lamina elastica interna
<u>Tunica media:</u>	glatte muskelceller + evt. elastiske membraner
<u>Tunica adventitia:</u>	lam. elastica ext. løst bv. kar + nerver (ernæring af tt. media et intima foregår ved diffusion)

Arterier genkende ved:

1. De klapper ikke sammen efter præparation.
2. Den bølgede kontur på lumen (pga. muskelcellernes sammentrækning efter præparationen).
3. Den væsentlig tykkere væg end venernes.

Det makrovaskulære gebet:

Elastiske art.:

<u>Diameter:</u>	> 10 mm
<u>Tunica intima:</u>	affladet lag af endothelceller (næsten kun kernerne ses) basallamina løst bv. lam. elastica int. (pr. def. den inderste elastiske membran)
<u>Tunica media:</u>	Fenestrede elastiske membraner + glatte muskelceller (producerer alle bestanddele).
<u>Tunica adv.:</u>	Lamina elastica ext. (pr. def. den yderste membran) løst bv. vasa vasorum + nervosum

Muskulære art.:

<u>Diameter:</u>	0,1 mm – 10 mm
<u>Tunica intima:</u>	affladet lag af endothelceller evt. løst bv. lam. elastica int.
<u>Tunica media:</u>	konc. lag af glatte muskelceller
<u>Tunica adv.:</u>	Er relativt tyk lam. elastica ext. løst bv. + kar + nerver

Det mikrovaskulære gebet:

Arteriole:

<u>Diameter:</u>	10 μm – 100 μm
<u>Tunica intima:</u>	affladet lag af endothelceller lam. elastica int. (mangler i metarterioler)
<u>Tunica media:</u>	1-3 lag af glatte muskelceller
<u>Tunica adv.:</u>	mangler lam. elastica ext. løst bv. + kar + nerver

Kapillærer:

<u>Diameter:</u>	ca. 10 μm
Består af ét lag af endothel (1-3 celler)	
Kapillærer er omklammerede af pericytter (funkt. af disse kendes ikke – konstriktoriske!?)	

EM: Ved EM kan klassificeres 3 typer kapillærer:

Kontinuerlige: findes i muskelvæv, hjernen samt i bv.

<u>Tykkelse:</u>	ca. 0,2 μm (endothelet er tykkere ved kernen)
<u>Endothelet:</u>	Kontinuerligt. Tæt forbundet (okkluderende kontakter)
<u>Vesikler:</u>	Mange (ca. 70 nm). Beliggende ind mod lumen.
<u>Basalmembran:</u>	Kontinuerlig

Fenestrerede: findes i tarmkanalens lam. propia, nyrenes kapillærer samt i endokrine kirtler.

<u>Tykkelse:</u>	ca. 0,1 μm
<u>Endothelet:</u>	Fenestreret (med diaphragma, dvs. ikke et hul). Tæt forbundet.
<u>Vesikler:</u>	Få eller ingen
<u>Basalmembran:</u>	Kontinuerlig

Sinusoider: findes bl.a. i lever, milt, knoglemarv, hypofyse samt i binyrer.

<u>Diameter:</u>	ca. 30 – 40 μm
<u>Endothel:</u>	Manglende okkluderende kontakter el. huller i cellerne
<u>Basalmembran:</u>	Ufuldstændig / manglende

Venoler:

Postkapillære:

- diameter på ca. 10µm – 50 µm
- tyndt endothel (løs kontakt imellem celler)
- basalmembran
- pericytter

Muskulære:

- diameter på ca. 50 µm – 100 µm
- ligner postkapillære venoler
- **ekstra:** 1-2 lag afladede glatte muskelceller
- **mangler** laminae elasticae int. et ext.

Det makrovaskulære gebet:

Vener:

- tyndere vægge end de tilsvarende arterier
- mere bv. end i arterier
- relativt meget elastisk væv
- delvist sammenklappede
- **mangler** laminae elasticae int. et ext.

Små og mellemstore:

<u>Diameter:</u>	små; 0,1 mm – 1 mm.	mellemstore; 1 mm – 10 mm
<u>Tunica intima:</u>	endothel	
	tyndt lag bv. (i mellemstore)	
<u>Tunica media:</u>	tyndere end i arterier	
	3-4 lag glatte muskelceller	
<u>Tunica adv.:</u>	løst bv. + kar + nerver	

Store:

<u>Diameter:</u>	> 10 mm
<u>Tunica intima:</u>	som mellemstore vener
<u>Tunica media:</u>	meget tynd / manglende få lag glatte muskelceller
<u>Tunica adv.:</u>	meget tyk med længdeforløbende glatte muskelceller løst bv. + kar + nerver

Noter Lektion 10 Secernerende celler

Exokrin sekretion

Merokrin (eks. ekkrine svedkirtler)
Apokrin (apokrine svedkirtler)
Holokrin (talgekirtler)

Konstitutiv sekretion
Reguleret sekretion

Unicellulære kirtler (eks. bægercellen)
Multicellulære kirtler (eks. secernerende epitheloverflade)
Simple, sammensatte, acinære, tubulære

Diff. diagnose EXOKRINE KIRTELVÆV

	Serøs exokrint kirtelvæv	Mucøst exokrint kirtelvæv
Endestykkernes form	Runde - regelmæssige	Større – uregelmæssige
Lumen	intet lumen (undt. Tårekirtlen)	Tydelig lumen
Cellegrænser	Utydelig	Tydelig
Kerne	Rund. Mediobasalt placeret.	Fladt. Basalt placeret.
Cytoplasma	Standardfarvning: HE, VGH Mørkt farvet (Basal basofili) Specialfarvning: INGEN specialfarvning	Standardfarvning: HE, VGH: Lyst cytoplasma Specialfarvning: PAS: Kraftig rød Alcian blue: Mørkeblå

Endokring sekretion

Hormonal sekretion til blodet.

Trabekulært endokrint væv: (eks. alle endokrine organer undt. gl. thyroidea)
Kirtelceller er tilfældigt placerede (ingen organisation)
Nogle kirtelceller ligger i **streng** omkring blodkarene
Mange blodkar
Mangler udførselsgange

Follikulært endokrint væv: (gl. thyroidea)
Kirtelceller danner væggen i en sfære (i cirkler på snit!)
Indeholder **kolloid**

Parakrin sekretion (eks. somatostationprod. celler i Langerhanske øer (D-celler))

Noter Lektion 11 Bindevæv + fedtvæv

	<u>Bindvæv</u>		<u>Intercellulærsubst.</u>	
	<u>Celler</u>		<u>Amorf Grundsubst.</u>	<u>Fibre</u>
	<i>Fikse celler</i>	<i>Vandre celler</i>	GAGs, proteoglykaner	Kollagene Reticulære Elastiske
Kollagene fibre:	Tykkelse: 1-10 µm fibriller (0,2-0,5 µm). Mikrofibriller (diameter: 50nm) tværstribning ved EM. Tropokollagen (l: 300nm d:1,5nm) Farvning: HE Lyserød Mallory Blå VGH Rød Type-I-kollagen: alm. Type-II-kollagen: brusk Funktion: støtte & styrke			
Retikulære fibre:	Meget tynde danner et netværk Type-III-kollagen Farvning: Ses kun ved sølvfarvninger			
Elastiske fibre:	Tykkelse: 0,2-1,0 µm elastin Farvning: HE Lysbrydende, svagt farvet Orcein rødbrun (specialfarvning)			
Grundsubst.:	Proteoglykan består af kerneprotein samt GAGs Proteoglykan-aggregat består af Hyaloronan samt proteoglykaner Proteoglykan-aggregater er meget store. Op til 2,5µm lange. Funktion: Pga. den store negative polaritet binder det vand . GAGs farves metakromatisk med toluidin- og methylenblåt (kraftigt violet) Desuden farves acidofilt med HE. I almindelige præp. er GAGs ekstraherede under præparationen.			
Fikse celler:	Fibroblast (Stor, aflang, afladet. Tenformede til afladede kerner) Reticulumcelle (Stjerneformet. Stor, oval kerne) Mesenchymal celle (hmmmm.....de er skumle) Fedtceller (50-100 µm. runde.) Farves kun med osmiumtetroxid .			
Vandreceller:	Monocytyter/Makrofager (12-15µm, 15-20µm. Rund kerne) Dendritiske celler Lymfocytter (7µm. Stor, rund kerne, næsten intet cytoplasma) Plasmaceller (10-20µm. Stor, rund kerne (urkromatinmønster). Rigeligt cytoplasma) Granulocytter (eusinofile + neutrofile)			

Mast-celler (Stor oval celle. Rund, mørk kerne. Rigelige granulae).
Indeholder **histamin**.

Bindevævstyper:

Løst bindevæv: Få fibre. Relativt mange fibroblaster

Tæt, uregelmæssigt BV: Mange fibre. Få celler. Massivt på stor forstørrelse i LM.

Snyderegel: Tæt, uregelm. BV findes kun i få præp.:

1. Præp. med flerlaget, forhornet pladeepithel (hud)
2. Præp. med BRUSK / KNOGLE
3. Organkapsler (f.eks. lymfeknude)

Tæt, regelmæssigt BV: Karakteristisk organiseret udseende. Alle fibre er parallelle.
Fibroblaster ses som aflange kerner imellem fibre. Kun i **sener**.

Mucøst BV: Noget du aldrig har set før. Har 3 huller (v. umbilicalis, aa. umbilicales).

Retikulært BV: I lymfoidt væv samt knoglemarv.

Fedtvæv: Består af adipocytter (fedtceller).
Gult/hvidt/unilokulært fedtvæv
Brunt/multilokulært fedtvæv (mest hos børn). **Producerer varme**.

Unødvendig viden: Der findes to typer fedme.
1. **Erhvervet fedme** (også kaldet hypertrofisk). Den overvægtige har et normalt antal adipocytter, men disse har en abnormt størrelse.
2. **"Medfødt" fedme** (også kaldet hypercellulær). Den overvægtige har et forøget antal af adipocytter, men disse har en normal størrelse.

Præp.: 84, 87, 79

