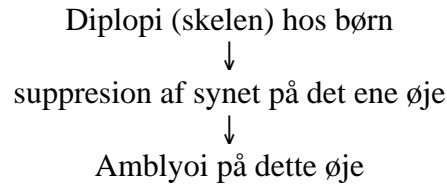


## Forelæsning i Oftalmologi 2



Husk: ubehandlet børneskelen medfører blindhed.

Alle børn, der skeler efter en måned, skal henvises til øjenlæge.

### Kliniske skeletyper:

- Strabismus concomitans: skelevinklen konstant. Typisk medfødte.
- Strabismus latens: skelevinklen kan variere.
- Strabismus paralyticus: lammelse af en eller flere øjenmuskler. Skelevinklen varierende.

### Undergrupper:

Strabismus concomitans

- 1) Esotropi (s. convergens) - indad
  - 2) Exotropi (s. divergens) – udad
  - 3) hypertropi (s. sursumvergens) – opad
  - 4) Hypotropi (s. deorsumvergens) – nedad
- Monolateral/alternans

Strabismus latens

- Esophori
- Exophori
- Hyperphori
- Hypophori

### Undersøgelse af skelebarn:

- 1) Hirschbergs prøve.
- 2) Tildæknings prøver:
  - Cover-test.
  - Cover-uncover test.
  - Alternierende tildækning.
- 3) Visus – Skiaskopi (automatisk refraktometer evt. vha. ultralyd) – Oftalmoskopi.
- 4) Størrelse af skelevinkel.
- 5) Undersøgelse af samsyn.

Intil 6-8 år er det muligt at tvinge til genoptræning af syn på det dårlige øje vha. klap for det bedste øje.

### Behandling af skelebarnet:

- 1) Amblyopi behandling:
  - Okklusionsbehandling (maks 3 måneder ad gangen).
  - Penalisation (atropin i det gode øje umuliggør akkomodation – tvinger barnet til at bruge det dårlige øje).
- 2) Brille korrektion.
- 3) Operation: flytning af øjenmusklerne. Helst inden skolealderen.

Det er de væreste af behandlede børn, der bibeholder/udvikler samsynet. De får ikke en god afstandsbedømmelse. De alternerer evt. mellem øjenene i cerebralt.

### Strabismus latens:

ses hos 80% ved tildækning.

### Subjektivt:

- 1) Intermitterende dobbeltsyn.
- 2) Astenopi: Øjentræthed, svie, læsebesvær, hovedpine.
- 3) Behandling: prisme briller, konvergens øvelser, evt. operation.

Strabismus paralyticus:

- Oculomotorius parese.
- Trochlearis parese. (m. obliquus sup.)
- Abducens parese (m. rectus lat.).

Sympt.: dobbeltsyn (afstanden mellem de to billeder er størst i muskelens trækretning.

Undersøgelse: Motilitets undersøgelse (H/stjerne).  
Analyse af dobbeltsynet.  
Diagnose af årsag.

Mekanisk bevægeindskrænkning:

- Blow-out fraktur
- Proces/hæmatom i orbita
- Dysthyreoid oftalmopati

Cerebralt betinget blikpareser.

Stasepapiller har normalt syn.  
Papillitis ser ikke normalt.

De ser ellers ens ud!

## Forelæsning i Oftalmologi 5

**Glaucom – grøn stær**

Opticus-neurit grundet intraokulær trykstigning.

**Klassifikation:** Primær /sekundær  
Åbenvinklet / snærvinklet  
Kongenit / ikke-kongenit

**Primære:** åbenvinklet: 1) Glaucoma simplex (kronisk)  
2) Glaucoma congenitum  
lukketvinklet: Glaucoma angulo clauso (akut, residiv, kronisk)

**Sekundære:** sygdomme i linsen, i uvea, ved vaskulære sygdomme i øjet osv.

**Skader:** IDP ↑ ⇒ tryk på nervetrådene ⇒ nervetråds iskæmi ⇒ nervetrådsdød ⇒ papil excavation (udhullet) og synsfeltdefekter.

**Symptomer:** åbenvinklet: sædvanligvis ingen, evt. synsfeltdefekter, enkelte har lette øjensmerter.  
lukketvinklet: sløret syn, regnbue syn, stærke øjensmerter, kvalme, opkastning ⇒ blindhed i løbet af 24 timer.

**Diagnose:** tonometri (trykmåling)  
IDP > 21 mmHg bør undersøges nærmere  
IDP < 21 mmHg kan have glaucom alligevel

Papilvurdering: papilexcavation vurderes.

Synsfeltundersøgelse

Gonioskopi (undersøgelse af vinkel)

**Behandling:** lokal med. behandling: β-blokker, latanoprost, dorzolamid  
åbenvinklet: evt. pilokarpin, adrenalin  
operation: laserbeh. af trabekelværket  
lukketvinklet: pilocarpin 4% hvert 5 min.  
generel med. beh.: acetazolamid, glycerol, evt. mannitol  
operation: iridektomi  
ved begge typer: evt. filtrerende operation

**Cupping:** hvidt område (-nervetråde)  
nasalisering af kar  
kar rider over papilkant

## Forelæsning i Oftalmologi 6

**Akut rødt øje**Skyldes sygdom i:

- Øjenlåg
- Conjunctiva
- Tryk ↑
- Cornea
- Iris

Sygdomme i øjenlåg:

- Bygkorn (hordeolum)
- Entropion – cilierne vender ind i øjet og irriterer.
- Ectropion
- Øjenlågs absces
- Zoster ophthalmicus
- Orbital inflammation
- Erysipelas
- Øjenlågseczem
- Blepharitis

Sygdomme i conjunctiva:

- Acut conjunctivit (bakteriel, viral, allergisk)
- Conjunctivitis photoelectrica
- Kronisk conjunctivit
- Subconjunctival blødning

Klinik v. conjunctivale sygdomme:

Visus:	nat.
Cornea:	nat.
Conjunctival kartegning:	diffus hyperæmi ("conjunctival injektion")
Pupil:	nat.
Intraokulært tryk:	nat.
Forreste kammer:	nat.
Pus:	ved bakteriel infektion
Smerter:	i reglen ingen

Sygdomme i cornea:

- Keratit: bakterielle, virale, svampe
- Recidiverende erosioner
- Kerato-conjunctivit sicca – pt. med tørre øjne.
- Bulløs keratopati – endestadiet på en endoteldystrophi på hornhinden.

Klinik v. cornea sygdomme:

Visus:	nedsat
Cornea:	flu-farvbare defekter
Conjunctival kartegning:	"ciliær injektion"
Pupil:	nat.
Intraokulært tryk:	nat.
Forreste kammer:	lysvej, fibrin, evt. hypopyon (puslomme)
Pus:	ved bakteriel infektion

Smerter: lette til svære

Andre årsager:

- Akut lukket vinkel glaucom
- Iritis, Iridocyklitis

Klinik ved acut glaucom:

Visus: svært nedsat  
 Cornea: diffust uklar (ødem)  
 Conjunctival kartegning: ”ciliær injektion”  
 Pupil: dilateret, lysstiv  
 Intraokulært tryk: forhøjet (”stenhårdt” øje)  
 Forreste kammer: affladet  
 Pus: nej  
 Smerter: ja

Klinik ved iridocyklit:

Visus: let til moderat nedsat  
 Cornea: evt. præcipitater, intet flu-farvbart  
 Conjunctival kartegning: ”ciliær injektion”  
 Pupil: miosis evt uregelmæssig  
 Intraokulært tryk: som regel normalt  
 Forreste kammer: lysvej, evt. fibrin/hypopyon  
 Pus: nej  
 Smerter: moderate

	Keratitis	Acut glaucom	Irit	Conjunc.
Visus:	nedsat	nedsat	nedsat	nat.
Cornea:	elementer	uklar	præcip.	nat.
Conjunctival kartegning:	ciliær	ciliær	ciliær	conj.
Pupil:	nat.	dilateret	miosis	nat.
Intraokulært tryk:	nat.	forhøjet	nat.	nat.
Forreste kammer:	fibrin	affladet	fibrin	nat.
Pus:	+	-	-	+
Smerter:	++	+++	++	+

## Forelæsning i Oftalmologi 7

## Uvea

Iritis: iris

Iridocyklit: iris + corpus ciliare

Cyclitis: corpus ciliare

Precipitater på indersiden af cornea, vil ligge teltformet, når det er frisk. Hvis de kun er til stede i midten er det tegn på at det er en gammel infektion eller en anden sygd. end iritocyklit.

Hypopyon: ses ved iridocykliter som led i systemiske sygdomme.

Hyfema: blod i forreste kammer. Kan være svært at se – kun få erythrocytter slår sig ned på indersiden af cornea.

Skyldes ofte: badminton,

Hæmochromatosis corneae: reblødning. Ingen fibrinolytisk aktivitet. Øget intraoculært tryk.

Hæmaglobin-derivater presses ind i cornea.

Behandling af iridocyklit: dilatatorisk middel (atropin, skopolamin), steroide dråber.

Chorioidit: ofte pigmenterede. Kan opstå traumatisk, infektiøst (toxoplasmose-ar).

Tumorer i iris: nævus, melanigt melanom.

Beh.: excision. God prognose.

Corpus ciliare tumor: farligere.

Nethinde tumor: ender med at årsage nethindeløsning.

Beh.: excision eller stråling ved at indoperere en stråleterapi plade.

Luft under conjunctiva: kommer ofte gennem os ethmoidale. Dvs. medbringer infektion. Kræver systemisk behandling.

Fremmedlegemer i nethinden: glas (kan vente lidt inden det fjernes), metaller (skal fjernes med det samme pga. toxicitet).

Maligne melanomer i retina spredes hyppigst hæmatogent til leveren. Ydermere kan den trænge igennem sclera langs kar til ydersiden og videre lymfogent.

Retinoblastom: hos børn. Genetisk. Hyppigst dobbeltsidigt.

Tumorer i retina kan give dannelse af væske subretinalt indeholdende mange proteiner, som siver ud af de nydannede kar i tumor. Ved fiksering bliver væsken gele-agtig.

Sympatisk oftalmi: ved infektion i det traumatiserede øje (sympatogene) kan der opstå en inflammatorisk proces i det modsidige (raske) øje.