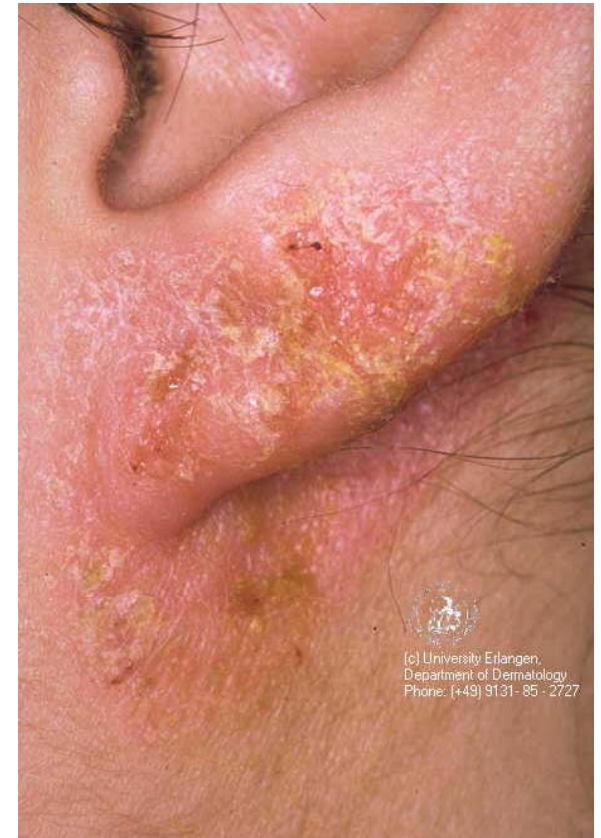
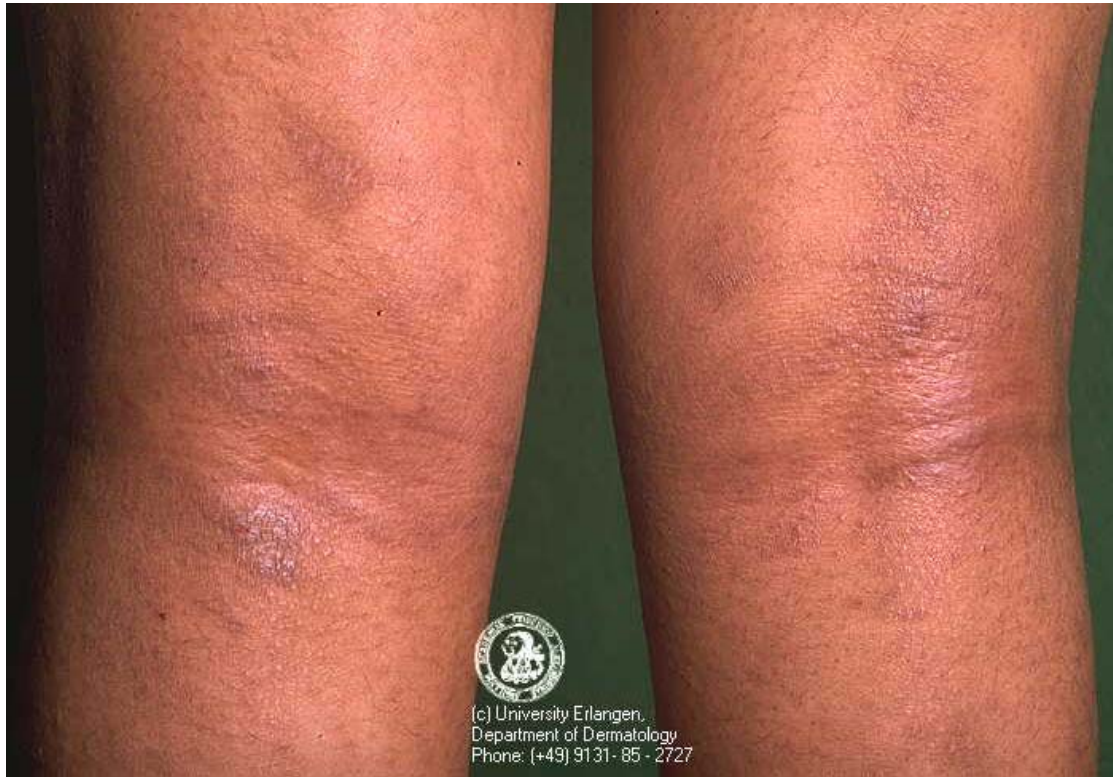

Sygehistorie

14 årigt barn, har været sygt siden 2. levemåned. Aktuelt er der forværring i sygdommen, med betydelige pruritus.

Angiv:

- Diagnose-forslag ?
- Behandlings-forslag ?



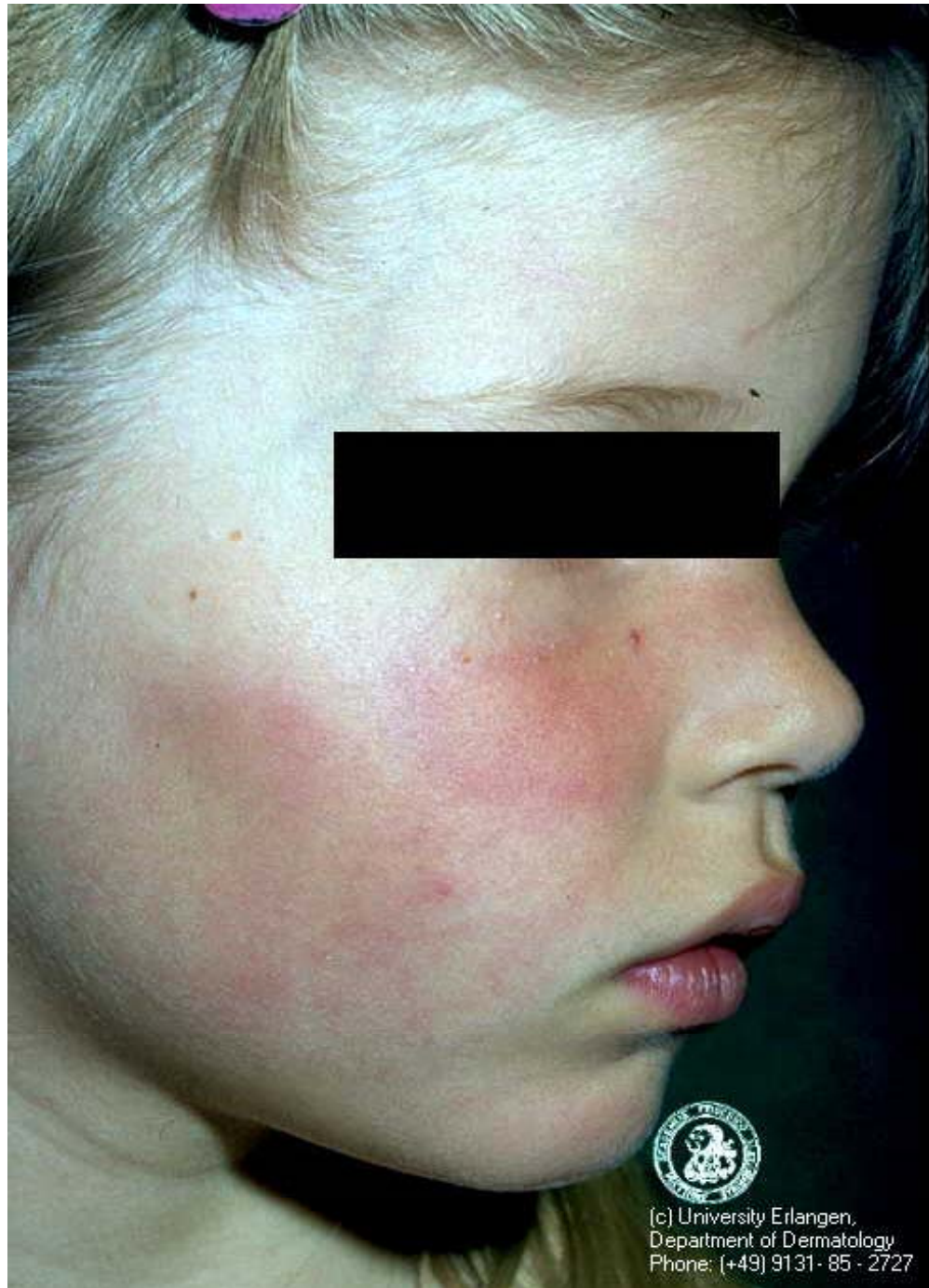- Diagnose: Atopisk dermatit
- Behandling: Lokalsteroid, grp. II-III + fugtighedscreme

Sygehistorie

Infektion hos et barn, flere lignende tilfælde i børnehaven.

Angiv:

- Diagnoseforslag?
- Ætiologi?



(c) University Erlangen,
Department of Dermatology
Phone: (+49) 9131-85-2727

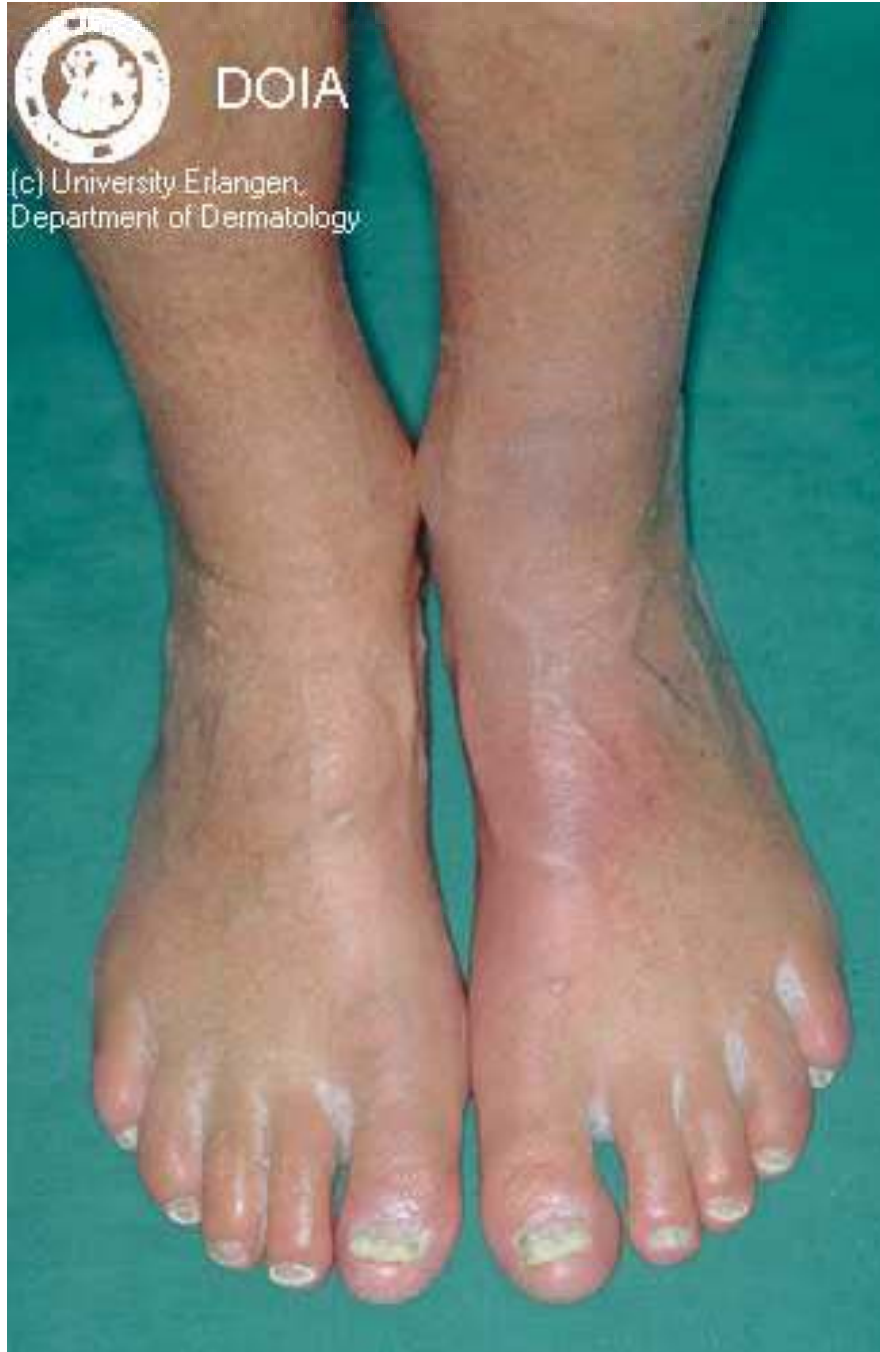- Diagnose: Erythema infectiosum
- Ætiologi: Human parvovirus B 19

Sygehistorie

Kronisk tilstand efter en infektion hos en 71
årig tidligere skovarbejder

Angiv:

- Diagnose?
- Ætiologi



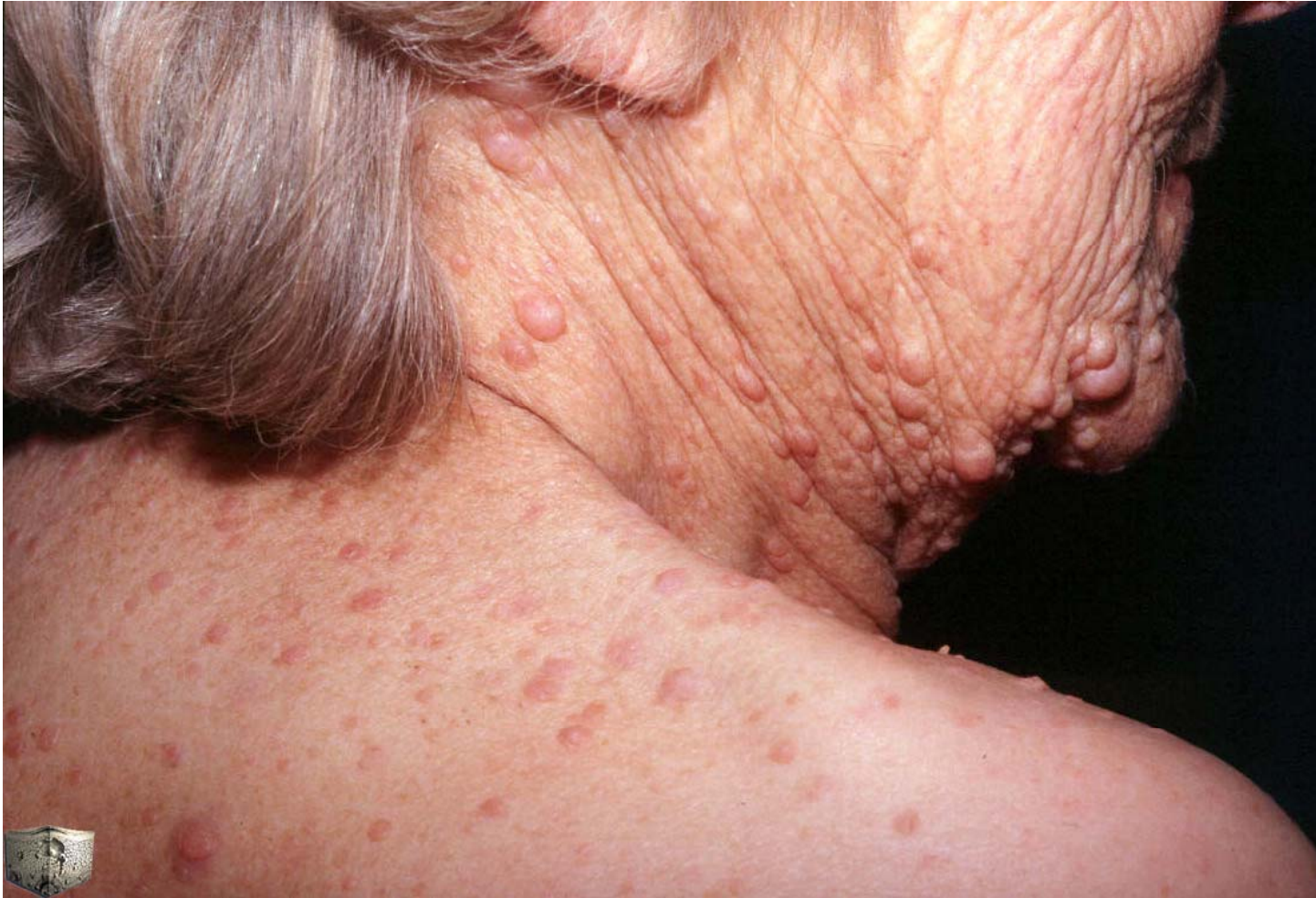- Diagnose: *Acrodermatitis chronica atroficans herxheimer.*
- Ætiologi: *Borrelia burgdorferi* (spirokæt).

Sygehistorie

Arvelig sygdom.

Angiv:

- Diagnose
- Sygdommens andre karakteristiske hud-manifestationer.
- Arvegang?



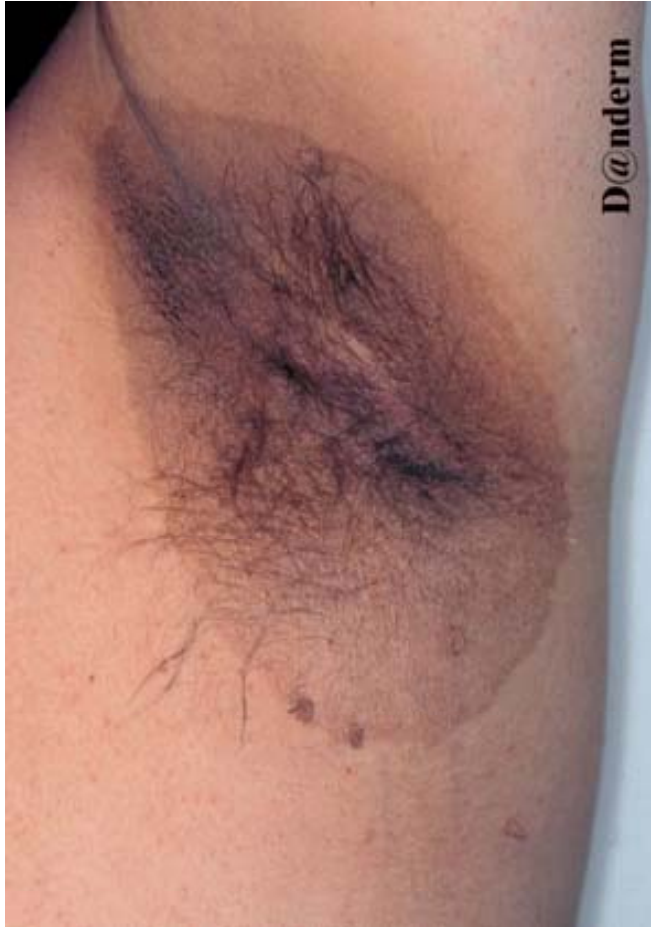- Diagnose: Neurofibromatosis, mb. Recklinghausen
- Karakteristika: Neurofibromer, Aksilfregner, café au lait pletter(glatrandede)
- Arvegang: Autosomal dominant.

Sygehistorie

Følgende hudmanifestation findes i forbindelse med sesion hos en ellers rask ung mand.

Angiv:

- Diagnose?
- Behandling?



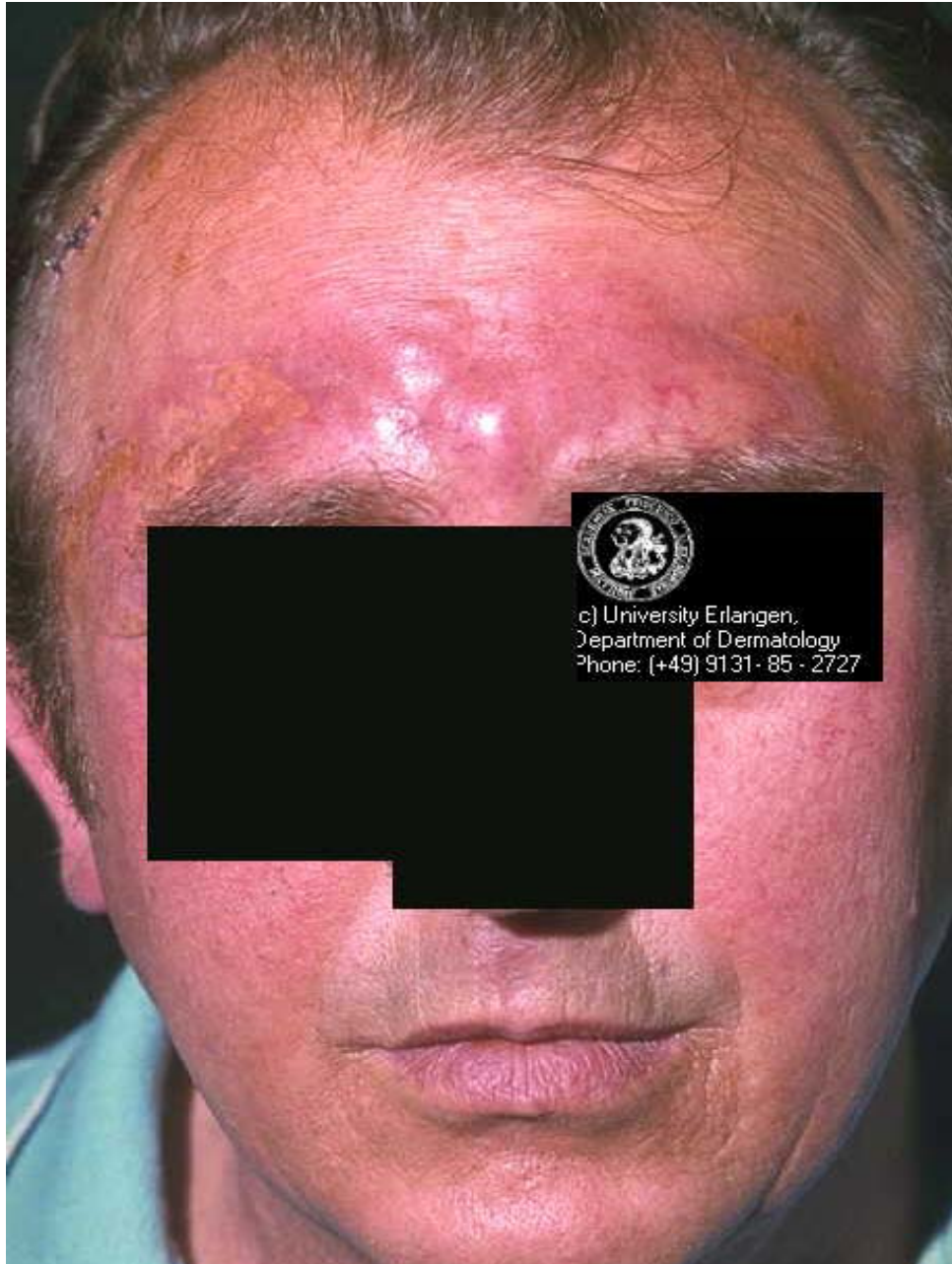
- Diagnose: Erythrasma (corynebacterium minutissimus)
- Beh :
- Lokalt: fusidin creme
- Systemisk: erythromycin 500mg x 2 i 10 dage

Sygehistorie

60årig mand der lider af polymyalgia rheumatica. Klager over hovedpine og forbigående synsnedsettelse

Angiv :

- Diagnose?
- Behandling?



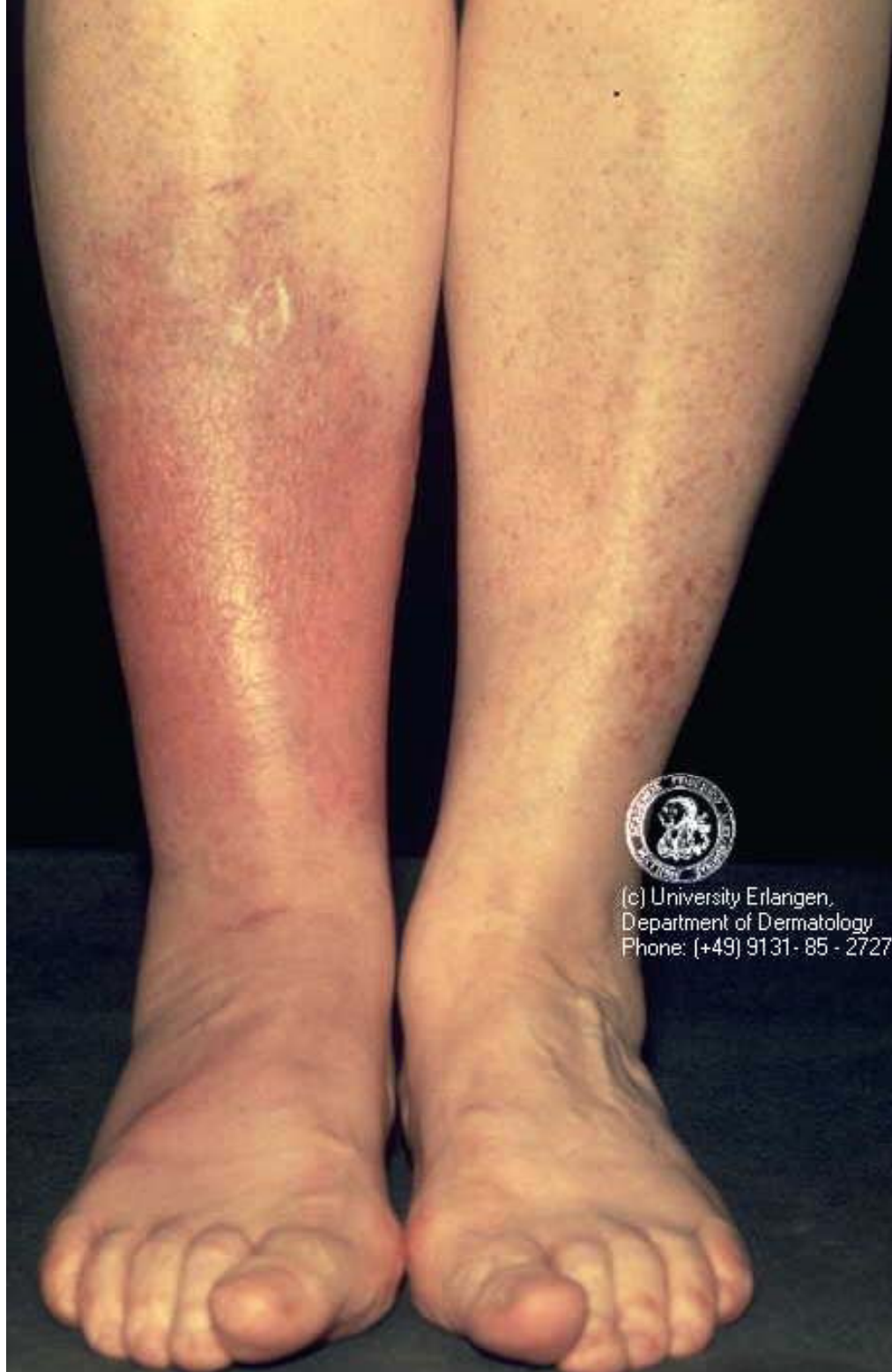- Diagnose: Arteritis temporalis (=giant cell arteritis)
- Behandling: hurtig prednisolon behandling (0,7-1mg pr kg pr døgn)

Sygehistorie

55 kendt med type II diabetes, udvikler følgende lidelse i huden. Hun har temperatur på 39 grader og leukocytose

Angiv :

- Diagnose?
- Behandling?
- Evt komplikation ved recidiverende tilfælde?



(c) University Erlangen,
Department of Dermatology
Phone: (+49) 9131- 85 - 2727

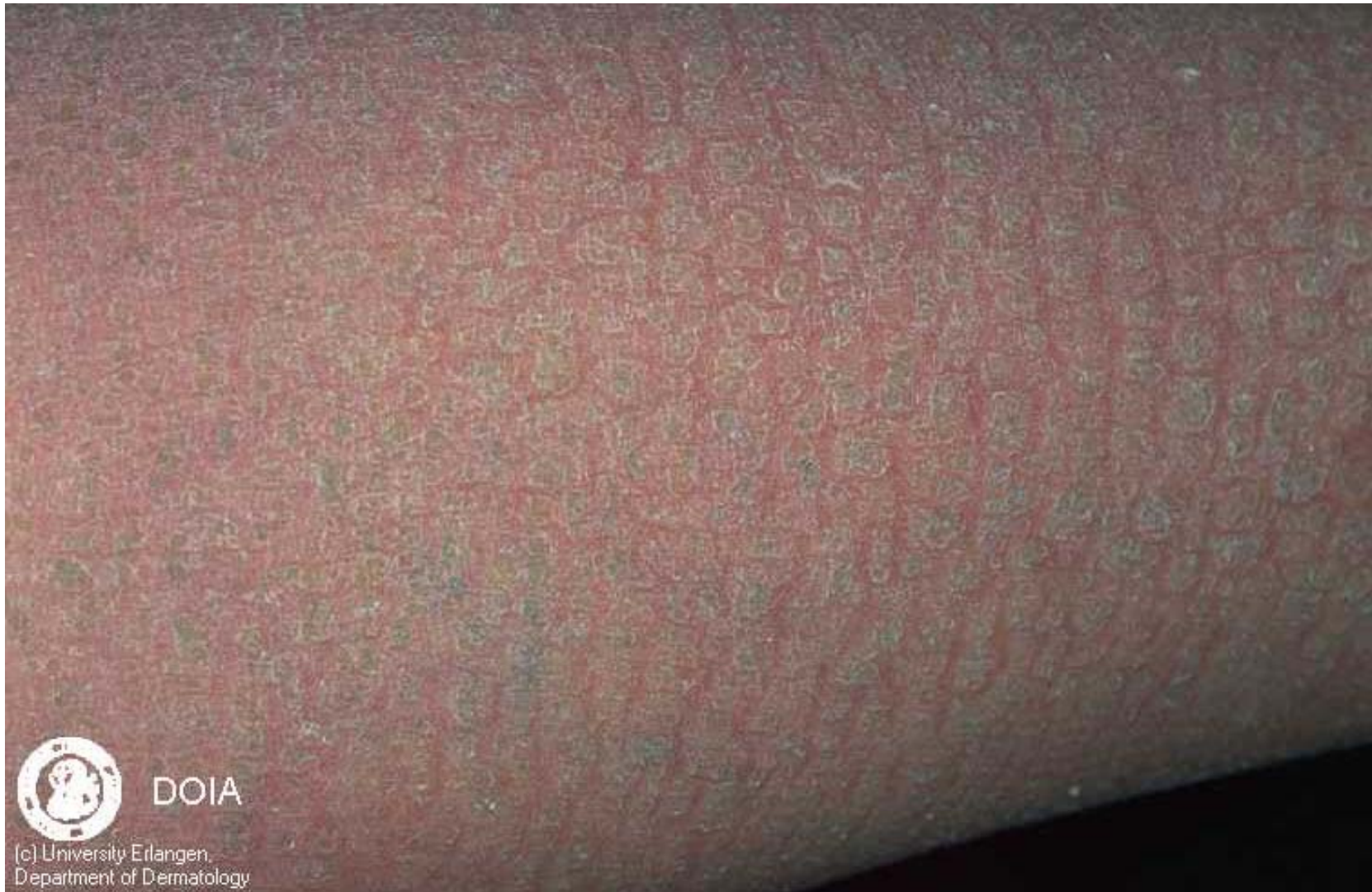- Diagnose: erysipelas (beta hæmolytiske streptokokker)
- Behandling: penicilin v 1 mill enheder x3 i 7-10 dage
- Ved recidiverende infektion kan der udvikles kronisk lymfødem

Sygehistorie

På det følgende slide ses billeder af en arvelige hudlidelse.

Angiv:

- Diagnose?
- Arvegang?



DOIA

(c) University Erlangen,
Department of Dermatology

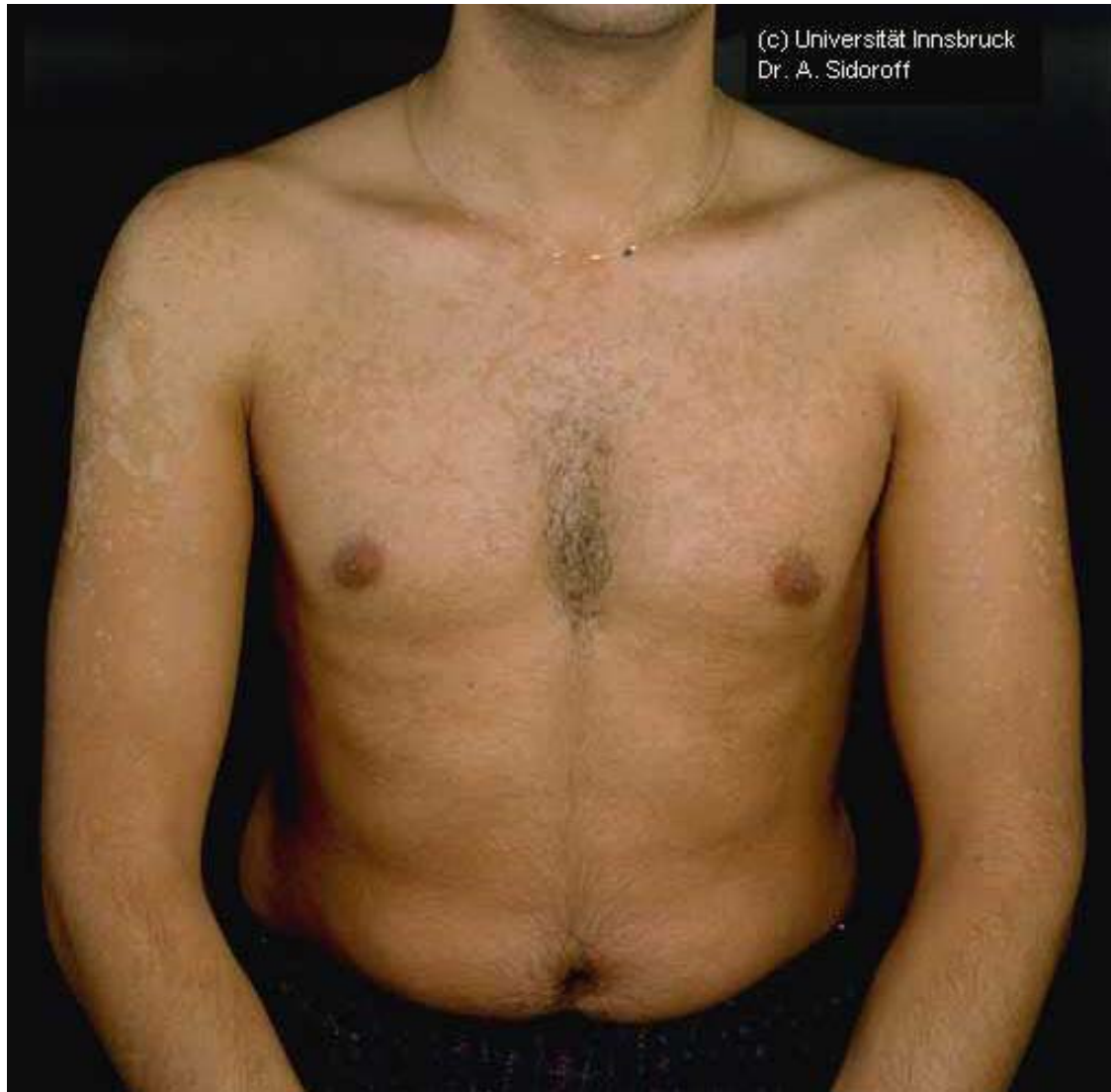
- Diagnose: Ichtyosis
- Arvegang: autosomalt recessiv (evt x-bunden form)

Sygehistorie

Rask 24 årig fodboldspiller klager over følgende hudforandringer efter ferie i Harzen

Angiv:

- Diagnose?
- Behandlings-forslag?



(c) Universität Innsbruck
Dr. A. Sidoroff

- Diagnose: pityriasis versicolor (malassezia furfur-gærsvamp)

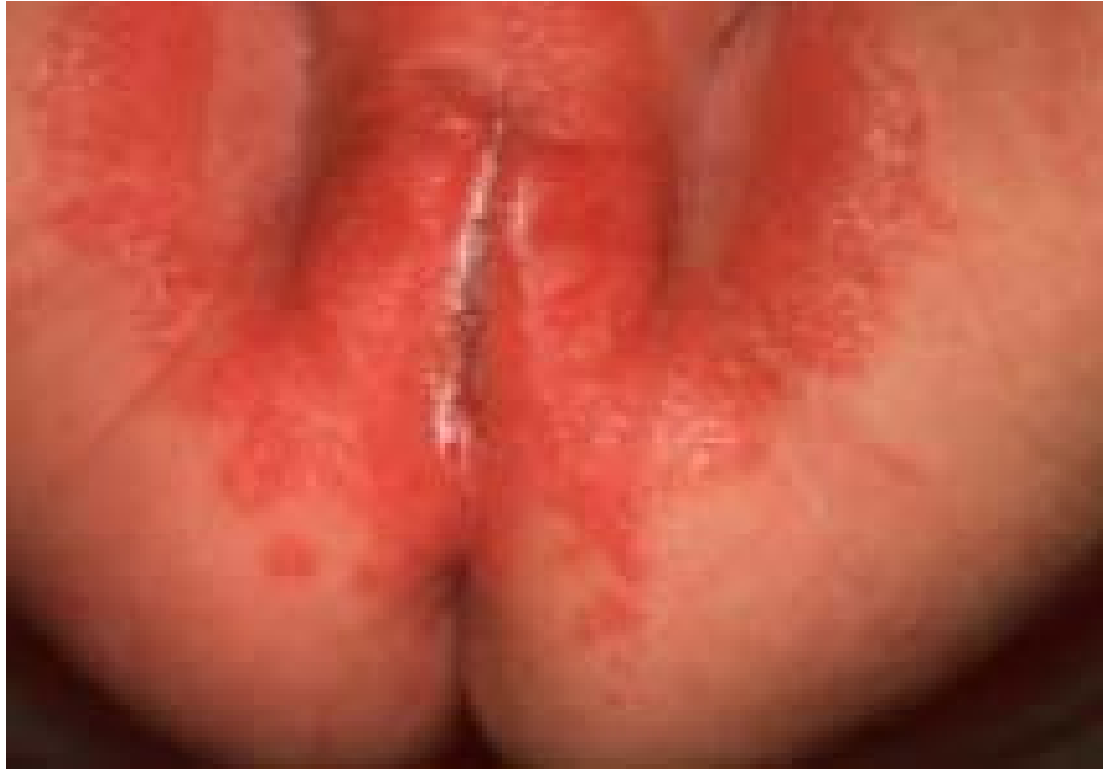- Behandlingsforslag: ketoconazole shampoo

Sygehistorie

6 måneder gammel pige bringes til egen læge .

Angiv

- Diagnose?
- Kilde til evt sekundærinfektion?



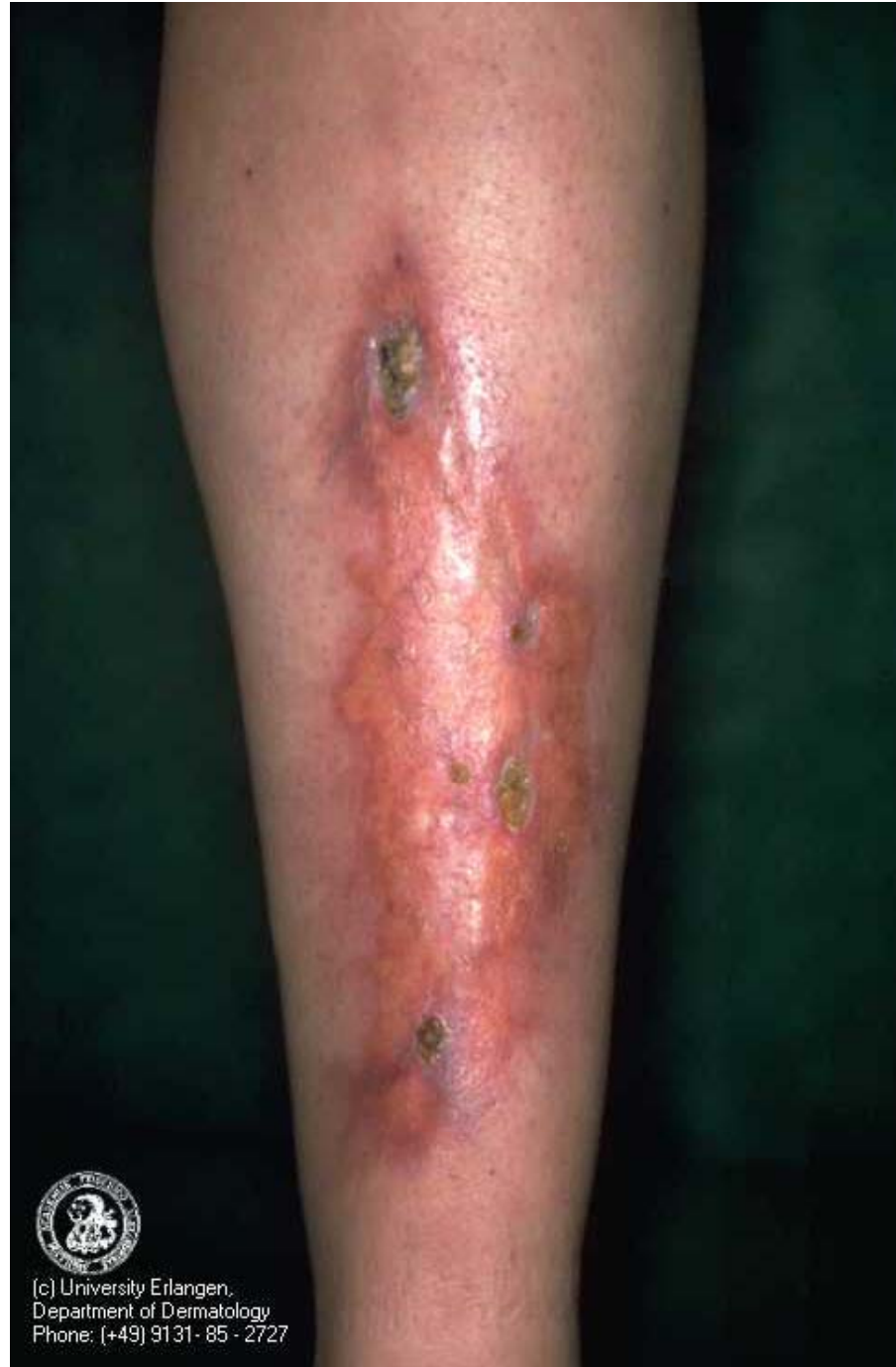- Diagnose: Bledermatitis
- Sekundær infektion: evt candida

Sygehistorie

45 årig kvinde med mange års type I diabetes udvikler følgende:

Angiv:

- Diagnose?



(c) University Erlangen.
Department of Dermatology
Phone: [+49] 91 31- 85 - 2727

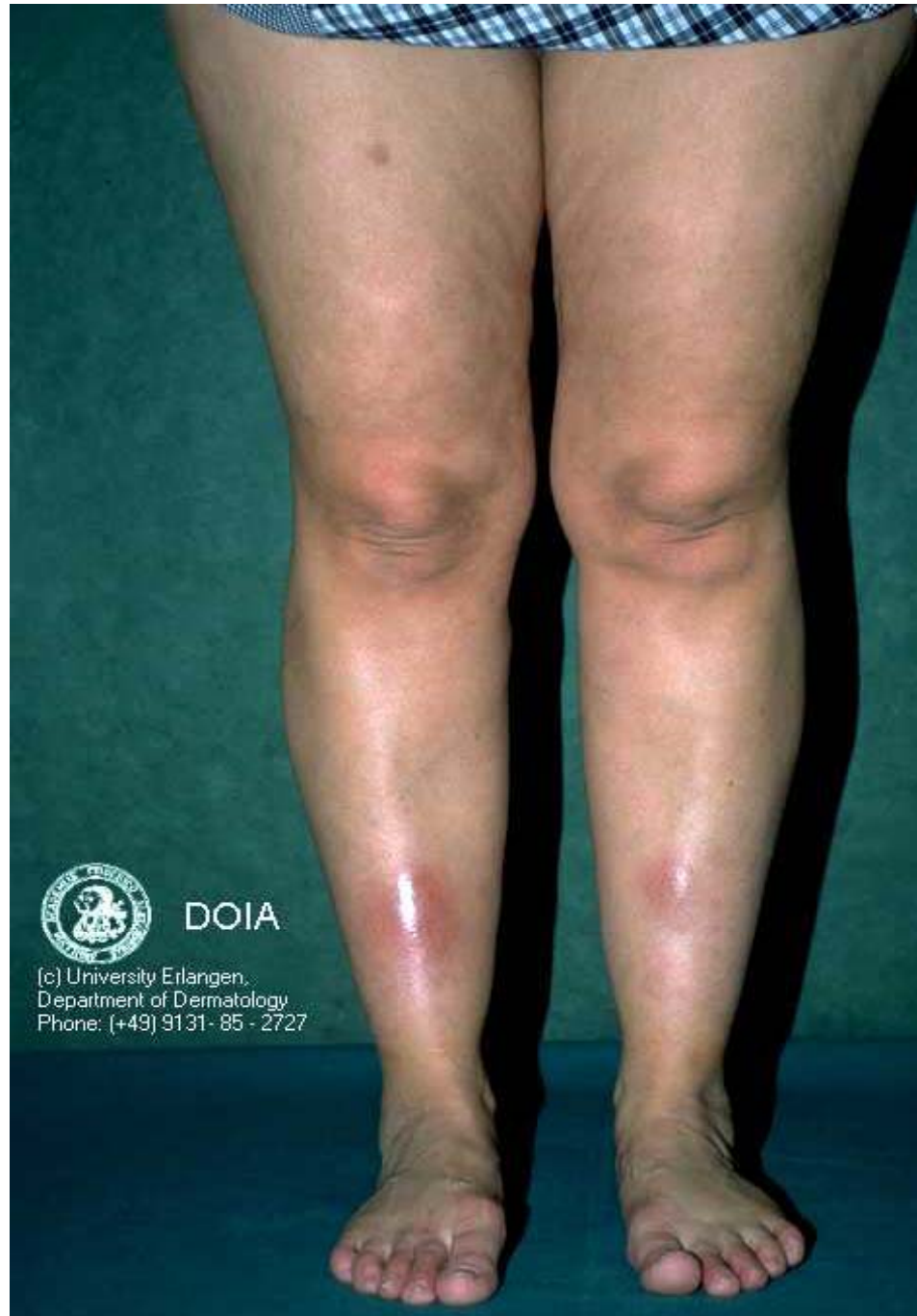- Diagnose: Necrobiosis lipoidica

Sygehistorie

36 årig kvinde kendt med mb. Crohn udvikler følgende ømme elementer på underkstremiternes ekstensor side

Angiv:

- Diagnose?



DOIA

[c] University Erlangen,
Department of Dermatology
Phone: (+49) 91 31 - 85 - 2727

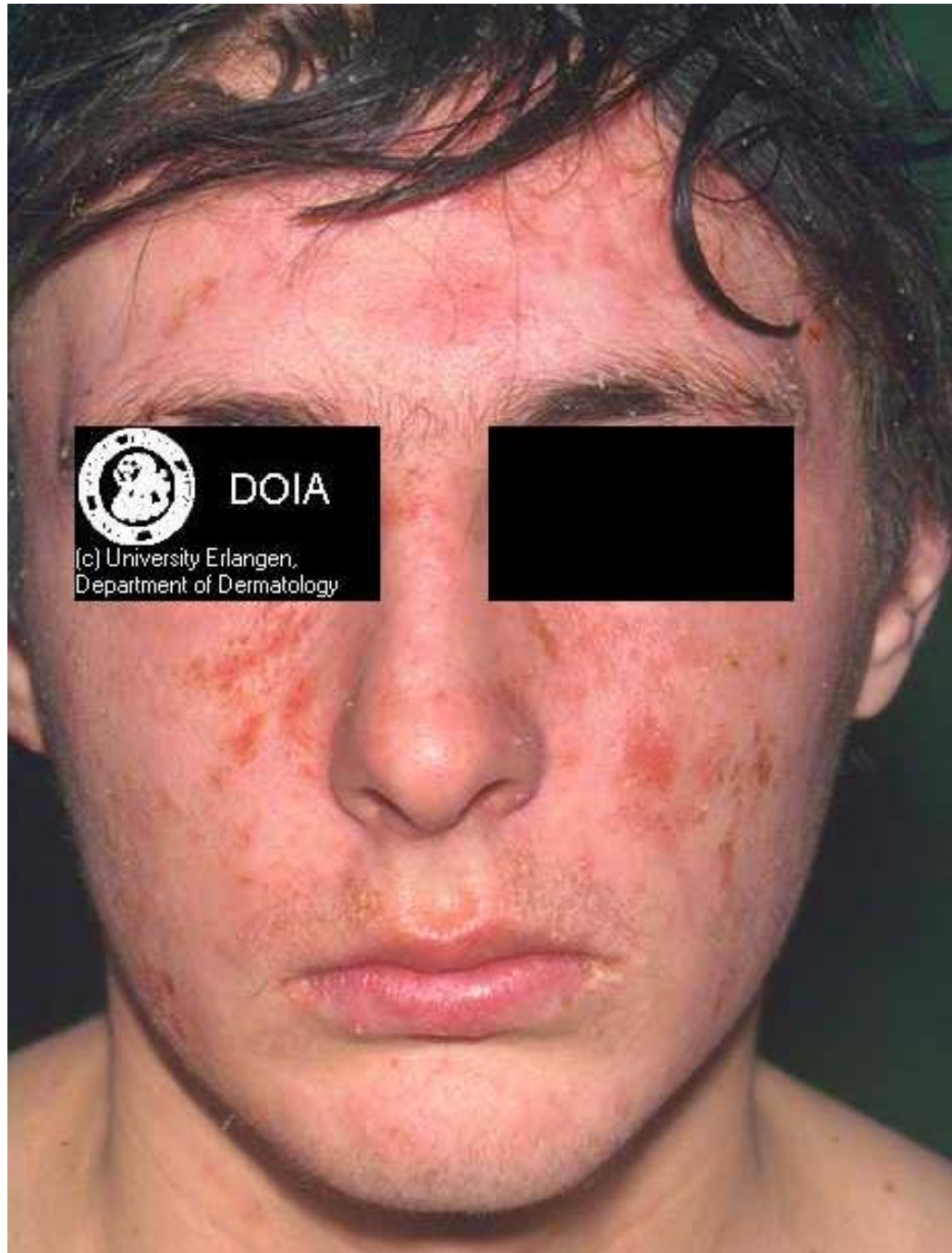
- Diagnose: Erythema nodosum

Sygehistorie

22 årig mand henvender sig hos egen læge med tiltagende genere skæl og udslæt efterhånden også i ansigtet

Angiv:

- Diagnose ?
- Behandlings-forslag?



 DOIA
(c) University Erlangen,
Department of Dermatology

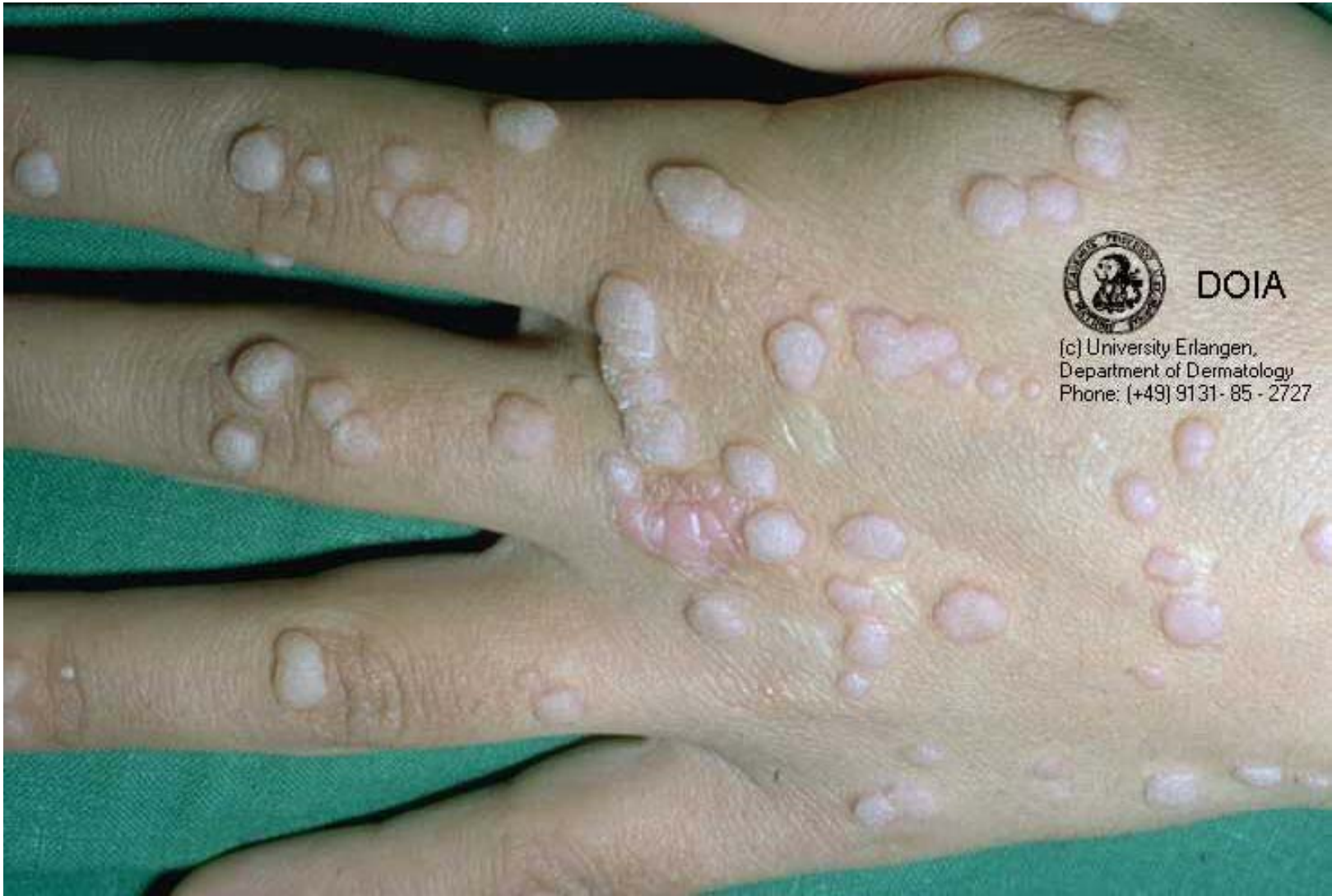- Diagnose: seboroisk dermatitis
- Behandlingsforslag:
 - • Hårbunden: lokalsteroid (linnement), shampoo (ketoconazol, zink-pyrithionin, stenkulstjære).
 - • Grp. II-III steroider 1-2 uger (recidiverer efter seponering).
 - • Lokal behandling med svampedræbende cremer af imidazol typen.
 - • Itrakonazol tabl.

Sygehistorie

12 årig dreng bringes af sin mor til egen læge fordi hun synes han skal behandles , drengen har ingen gener.

Angiv:

- Diagnose?
- Ætiologi?
- Behandling?



DOIA

(c) University Erlangen,
Department of Dermatology
Phone: (+49) 9131- 85 - 2727

- Diagnose: verruca vulgaris
- Ætiologi: human papillomvirus
- Behandling: pensling med (evt Finsen salve), frysning, beskæring mm